

脑胶质瘤诊疗指南

(2022 年版)

一、概述

脑胶质瘤是指起源于脑神经胶质细胞的肿瘤，是最常见的原发性颅内肿瘤，2021 年版 WHO 中枢神经系统肿瘤分类将脑胶质瘤分为 1~4 级，1、2 级为低级别脑胶质瘤，3、4 级为高级别脑胶质瘤¹。本指南主要涉及星形细胞、少突胶质细胞和室管膜细胞来源的成人高、低级别脑胶质瘤的诊治^{2, 3}。

我国脑胶质瘤年发病率为 5~8/10 万，5 年病死率在全身肿瘤中仅次于胰腺癌和肺癌。脑胶质瘤发病机制尚不明了，目前确定的两个危险因素是：暴露于高剂量电离辐射和与罕见综合征相关的高外显率基因遗传突变。此外，亚硝酸盐食品、病毒或细菌感染等致癌因素也可能参与脑胶质瘤的发生。

脑胶质瘤临床表现主要包括颅内压增高、神经功能及认知功能障碍和癫痫发作三大类。目前，临床诊断主要依靠 CT 及 MRI 等影像学诊断，弥散加权成像 (diffusion weighted imaging, DWI)、弥散张量成像 (diffusion tensor imaging, DTI)、灌注加权成像 (perfusion weighted imaging, PWI)、磁共振波谱成像 (magnetic resonance spectroscopy, MRS)、功能磁共振成像 (functional magnetic resonance imaging, fMRI)、正

电子发射断层成像 (positron emission tomography, PET) 等对脑胶质瘤的鉴别诊断及治疗效果评价有重要意义。

脑胶质瘤确诊需要通过肿瘤切除手术或活检手术获取标本, 进行组织病理和分子病理整合诊断, 确定病理分级和分子亚型。分子标志物对脑胶质瘤的个体化治疗及临床预后判断具有重要意义。脑胶质瘤治疗以手术切除为主, 结合放疗、化疗等综合治疗方法。手术可以缓解临床症状, 延长生存期, 并获得足够肿瘤标本用以明确病理学诊断和进行分子遗传学检测。手术治疗原则是最大范围安全切除肿瘤, 而常规神经导航、功能神经导航、术中神经电生理监测和术中 MRI 实时影像等新技术有助于实现最大范围安全切除肿瘤。放疗可杀灭或抑制肿瘤细胞, 延长患者生存期, 常规分割外照射是脑胶质瘤放疗的标准治疗。胶质母细胞瘤 (glioblastoma, GBM) 术后放疗联合替莫唑胺同步并辅助替莫唑胺化疗, 已成为成人新诊断 GBM 的标准治疗方案。

脑胶质瘤治疗需要神经外科、神经影像科、放射治疗科、神经肿瘤科、病理科和神经康复科等多学科合作 (multi-disciplinary team, MDT), 遵循循证医学原则, 采取个体化综合治疗, 优化和规范治疗方案, 以期达到最大治疗效益, 尽可能延长患者的无进展生存时间和总生存时间, 提高生存质量。为使患者获得最优化的综合治疗, 医师需要对患者进行密切随访和全程管理, 定期影像学复

查，兼顾考虑患者的日常生活、社会和家庭活动、营养支持、疼痛控制、康复治疗和心理调控等诸多问题。

二、影像学诊断

（一）脑胶质瘤常规影像学特征。

神经影像常规检查目前主要包括 CT 和 MRI。这两种成像方法可以相对清晰精确地显示脑解剖结构特征及脑肿瘤病变形态学特征，如部位、大小、周边水肿状态、病变区域内组织均匀性、占位效应、血脑屏障破坏程度及病变造成的其他合并征象等。在图像信息上 MRI 优于 CT。CT 主要显示脑胶质瘤病变组织与正常脑组织的密度差值，特征性密度表现如钙化、出血及囊性变等，病变累及的部位，水肿状况及占位效应等；常规 MRI 主要显示脑胶质瘤出血、坏死、水肿组织等的不同信号强度差异及占位效应，并且可以显示病变的侵袭范围。多模态 MRI 不仅能反映脑胶质瘤的形态学特征，还可以体现肿瘤组织的功能及代谢状况。

常规 MRI 扫描，主要获取 T1 加权像、T2 加权像、液体衰减反转恢复（fluid attenuated inversion recovery, FLAIR）序列成像及进行磁共振对比剂的强化扫描。脑胶质瘤边界不清，表现为长 T1、长 T2 信号影，信号可以不均匀，周边水肿轻重不一。因肿瘤对血脑屏障的破坏程度不同，增强扫描征象不一。脑胶质瘤可发生于脑内各部位。低级别脑胶质瘤常规 MRI 呈长 T1、长 T2 信号影，边界不清，周边轻度水肿影，局部轻度占位征象，如邻近脑室可致其轻

度受压，中线移位不明显，脑池基本正常，病变区域内少见出血、坏死及囊变等表现；增强扫描显示病变极少数出现轻度异常强化影。高级别脑胶质瘤 MRI 信号明显不均匀，呈混杂 T1、T2 信号影，周边明显指状水肿影；占位征象明显，邻近脑室受压变形，中线结构移位，脑沟、脑池受压；增强扫描呈明显花环状及结节样异常强化影。

不同级别脑胶质瘤的 PET 成像特征各异。目前广泛使用的示踪剂为氟-18-氟代脱氧葡萄糖（ ^{18}F -fluorodeoxyglucose, ^{18}F -FDG）及碳-11 蛋氨酸（ ^{11}C -methionine, ^{11}C -MET）。低级别脑胶质瘤一般代谢活性低于正常脑灰质，高级别脑胶质瘤代谢活性可接近或高于正常脑灰质，但不同级别脑胶质瘤之间的 ^{18}F -FDG 代谢活性存在较大重叠（2 级证据）⁴。氨基酸肿瘤显像具有良好的病变-本底对比度，对脑胶质瘤的分级评价优于 ^{18}F -FDG，但仍存在一定重叠。

临床诊断怀疑脑胶质瘤拟行活检时，可用 PET 确定病变代谢活性最高的区域。 ^{18}F -FET 和 ^{11}C -MET 比， ^{18}F -FDG 具有更高的信噪比和病变对比度（2 级证据）⁵。PET 联合 MRI 检查比单独 MRI 检查更能准确界定放疗靶区（1 级证据）⁶。相对于常规 MRI 技术，氨基酸 PET 可以提高勾画肿瘤生物学容积的准确度，发现潜在的被肿瘤细胞浸润/侵袭的脑组织（在常规 MRI 图像上可无异常发现），并将其纳入到患者的放疗靶区中（2 级证据）^{7, 8}。 ^{18}F -FDG PET 由于肿瘤/皮层

对比度较低，因而不适用于辅助制定放疗靶区（2级证据）⁹。

神经外科临床医师对神经影像诊断的要求很明确：首先是进行定位诊断，确定肿瘤的大小、范围、肿瘤与周围重要结构（包括重要动脉、皮层静脉、皮层功能区及神经纤维束等）的毗邻关系及形态学特征等，这对制定脑胶质瘤手术方案具有重要的作用；其次是对神经影像学提出功能状况的诊断要求，如肿瘤生长代谢、血供状态及肿瘤对周边脑组织侵袭程度等，这对患者术后的综合疗效评估具有关键作用。除基础 T1、T2、增强 T1 等常规 MRI 序列，多模态 MRI 序列如 DWI、PWI、MRS 等，不仅能反映脑胶质瘤的形态学特征，还可以体现肿瘤组织的功能及代谢状况。DWI 高信号区域提示细胞密度大，代表高级别病变区；PWI 高灌注区域提示血容量增多，多为高级别病变区；MRS 中胆碱（choline, Cho）和 Cho / N-乙酰天门冬氨酸（N-acetyl-aspartate, NAA）比值升高，与肿瘤级别呈正相关。DTI、血氧水平依赖（blood oxygenation level dependent, BOLD）等 fMRI 序列，可明确肿瘤与重要功能皮层及皮层下结构的关系，为手术切除过程中实施脑功能保护提供证据支持。多模态 MRI 对于脑胶质瘤的鉴别诊断、确定手术边界、预后判断、监测治疗效果及明确有无复发等具有重要意义，是形态成像诊断的一个重要补充。

表 1 脑胶质瘤影像学诊断要点

肿瘤类型		影像学特征性表现
低级别脑胶质瘤	主要指弥漫性星形胶质细胞瘤、少突胶质细胞瘤、少突星形胶质细胞瘤 3 种。特殊类型还包括：PXA、第三脑室脊索瘤样脑胶质瘤和毛细胞型星形细胞瘤等。	弥漫性星形胶质细胞瘤 MRI 信号相对均匀，长 T1、长 T2 和 FLAIR 高信号，多无强化；少突胶质细胞瘤表现同弥漫性星形脑胶质瘤，常伴钙化。PXA 多见于颞叶，位置表浅，有囊变及壁结节。增强扫描，壁结节及邻近脑膜有强化。第三脑室脊索瘤样脑胶质瘤位于第三脑室内。毛细胞型星形细胞瘤以实性为主，常见于鞍上和小脑半球。
间变性脑胶质瘤（3 级）	主要包括间变性星形细胞瘤、间变性少突胶质细胞瘤。	当 MRI/CT 表现似星形细胞瘤或少突胶质细胞瘤伴强化时，提示间变脑胶质瘤可能性大。
4 级脑胶质瘤	胶质母细胞瘤；弥漫性中线胶质瘤。	胶质母细胞瘤特征为不规则形周边强化和中央大量坏死，强化外可见水肿。弥漫中线胶质瘤常发生于丘脑、脑干等中线结构，MRI 表现为长 T1 长 T2 信号，增强扫描可有不同程度的强化。
室管膜肿瘤	主要指 2 级和 3 级室管膜肿瘤。特殊类型：黏液乳头型室管膜瘤为 1 级。	室管膜肿瘤边界清楚，多位于脑室内，信号混杂，出血、坏死、囊变和钙化可并存，瘤体强化常明显。黏液乳头型室管膜瘤好发于脊髓圆锥和马尾。

注：PXA，多形性黄色瘤型星形细胞瘤；FLAIR，液体抑制反转恢复序列。

（二）脑胶质瘤鉴别诊断。

1. 脑内转移性病变

脑内转移性病变以多发病变较为常见，多位于脑皮层下，大小不等，水肿程度不一，表现多样，多数为环状或结节样强化影。脑内转移性病变的 ^{18}F -FDG 代谢活性可低于、接近或高于脑灰质；氨基酸代谢活性一般高于脑灰质。单发转移癌需要与高级别脑胶质瘤鉴别，影像学上可以根据病变大小、病变累及部位、增强表现，结合病史、年龄及

相关其他辅助检查结果综合鉴别。

2. 脑内感染性病变

脑内感染性病变，特别是脑脓肿，需与高级别脑胶质瘤鉴别。两者均有水肿及占位征象，强化呈环形。脑脓肿的壁常较光滑，无壁结节，而高级别脑胶质瘤多呈菜花样强化，囊内信号混杂，可伴肿瘤卒中。绝大部分高级别脑胶质瘤的氨基酸代谢活性明显高于正常脑组织，而脑脓肿一般呈低代谢。

3. 脑内脱髓鞘样病变

与脑胶质瘤易发生混淆的是肿瘤样脱髓鞘病变，增强扫描可见结节样强化影，诊断性治疗后复查，病变缩小明显，易复发，实验室检查有助于鉴别诊断。

4. 淋巴瘤

对于免疫功能正常的患者，淋巴瘤的 MRI 信号多较均匀，瘤内出血及坏死少见，增强呈明显均匀强化。¹⁸F-FDG 代谢活性一般较高级别脑胶质瘤高且代谢分布较均匀。

5. 其他神经上皮来源肿瘤

包括中枢神经细胞瘤等。可以根据肿瘤发生部位、增强表现进行初步鉴别诊断。

（三）脑胶质瘤影像学分级。

1. 常规 MRI 检查

除部分 2 级脑胶质瘤（如多形性黄色星形细胞瘤、第三脑室脊索瘤样脑胶质瘤和室管膜瘤等）外，高级别脑胶

质瘤 MRI 常有强化伴卒中、坏死及囊变。MRI 有无强化及强化程度受到诸多因素影响，如使用激素、注射对比剂的量、机器型号及扫描技术等。

2. 多模态 MRI 检查

包括 DWI、PWI 及 MRS 等。DWI 高信号区域，提示细胞密度大，代表高级别病变区；PWI 高灌注区域，提示血容量增多，多为高级别病变区；MRS 中 Cho 和 Cho/NAA 比值升高，与肿瘤级别正相关。

3. PET

脑胶质瘤代谢成像的肿瘤-本底对比度偏低，而氨基酸肿瘤显像具有较好的组织对比度，因此建议采用氨基酸 PET 脑显像评价脑胶质瘤级别（2 级证据）¹⁰。¹¹C-MET PET 评估准确度高于 MRI，高级别脑胶质瘤的 ¹¹C-MET 代谢活性通常高于低级别脑胶质瘤，但高/低级别脑胶质瘤间仍存在一定的重叠（2 级证据）¹¹⁻¹³。必要时建议使用 ¹⁸F-FDG PET 动态成像分析以提高对脑胶质瘤的影像学分级。

（四）脑胶质瘤治疗后影像学评估。

脑胶质瘤术后 24 ~ 72 小时内需复查 MRI（平扫+增强），评估肿瘤切除程度，并以此作为脑胶质瘤术后基线影像学资料，用于后续比对。胶质瘤治疗效果的影像学评价参见 RANO 标准（表 2）¹⁴。

表 2 脑胶质瘤治疗效果评估 RANO 标准

	完全缓解	部分缓解	疾病稳定	疾病进展
T1 增强	无	缩小 ≥ 50%	变化在-50% ~ +25%	增加 ≥ 25%
T2-FLAIR	稳定或减小	稳定或减小	稳定或减小	增加
新发病变	无	无	无	有
激素使用	无	稳定或减少	稳定或减少	不适用*
临床症状	稳定或改善	稳定或改善	稳定或改善	恶化
需满足条件	以上全部	以上全部	以上全部	任意一项

注：*在出现持续的临床症状恶化时，即为疾病进展，但不能单纯的将激素用量增加作为疾病进展的依据。

脑胶质瘤按照复发部位包括原位复发、远处复发和脊髓播散等特殊方式，其中以原位复发最为多见¹⁵。组织病理学诊断仍然是金标准。假性进展多见于放/化疗后 3 个月内，少数患者可见于 10 ~ 18 个月内。常表现为病变周边的环形强化，水肿明显，有占位征象，需要结合临床谨慎判断。对于高级别脑胶质瘤，氨基酸 PET 对鉴别治疗相关变化（假性进展、放射性坏死）和肿瘤复发/进展的准确度较高（2 级证据）^{16, 17}。放射性坏死多见于放疗 3 个月后，目前尚无特异性检查手段鉴别放射性坏死与肿瘤进展/复发。对于高级别胶质瘤，¹⁸F-FDG PET 用于评价术后肿瘤复发和放射性坏死较 MRI 优势不明显，氨基酸 PET 用于鉴别肿瘤进展和治疗相关反应具有较高的敏感度和特异度。对于低级别胶质瘤，¹⁸F-FDGPET 不适用于评价肿瘤治疗反应，而氨基酸 PET 的评价作用也有限（1 级证据）¹⁸。定期 MRI 或 PET

检查，有助于鉴别假性进展和肿瘤进展/复发（表 3）。多模态 MRI 检查如 PWI 及 MRS 等也有一定的参考意义。

表 3 脑胶质瘤复发、假性进展及放射性坏死鉴别方法

项目	肿瘤复发	假性进展	放射性坏死
发生时间	任何时间	多见于放/化疗后 3 个月内，少数患者可见于 10 个月内	治疗后数月至数年
临床症状	恶化	不变或恶化	不变或恶化
MRI 增强扫描	多病变和胼胝体受侵通常是复发	大片长 T1 和 T2 信号，内有不规则的强化，占位效应明显	MRI 增强扫描可见强化，晚期表现为高信号
PWI	通常高灌注	通常低灌注	通常低灌注
MRS	Cho/NAA，Cho/Cr 较高	Cho/NAA，Cho/Cr 较低	Cho/NAA，Cho/Cr 较低
DWI	弥散受限	比肿瘤信号低	比肿瘤信号低
葡萄糖 PET	通常高代谢	高代谢或低代谢	低代谢
氨基酸 PET 和 ¹⁸ F-FDGPET	高代谢	低代谢	低代谢
好发因素		放射治疗+替莫唑胺	放射治疗
与放疗关系	可在放射治疗野范围外	多在放射治疗野范围内	多在放射治疗野范围内
发生率	几乎全部	总 20%~30%，在同步放化疗中常见，特别是 MGMT 启动子区甲基化者发生率更高	与剂量有关，大约在 2%~18%

三、神经病理学与分子病理学诊断

(一) 2021 版 WHO 中枢神经系统肿瘤分类标准。

脑胶质瘤是一组具有胶质细胞表型特征的神经上皮肿瘤的总称。随着病理学的发展和病理检测技术的进步，尤其是二代测序、DNA 甲基化谱等组学技术的提高，胶质瘤的遗传背景和发生发展机制逐渐清晰。越来越多的分子标志物被证明在胶质瘤的分类、分型、分级、预后和治疗方面发挥着重要的作用¹⁹⁻²²。2021 年发布的第 5 版《WHO 中枢神经系统肿瘤分类》整合了肿瘤的组织学特征和分子表型，提出了新的肿瘤分类标准，重点推进了分子诊断在中枢神经系统肿瘤分类中的应用。这一分类是目前脑胶质瘤诊断及分级的重要依据（表 4）。

表 4 2021 版 WHO 中枢神经系统胶质瘤分类标准

成人型弥漫性胶质瘤
星形细胞瘤，IDH 突变型 少突胶质细胞瘤，IDH 突变伴 1p/19q 联合缺失型 胶质母细胞，IDH 野生型
儿童型弥漫性低级别胶质瘤
弥漫性星形细胞瘤，MYB 或 MYBL1 变异型 血管中心型胶质瘤 青少年多形性低级别神经上皮肿瘤 弥漫性低级别胶质瘤，MAPK 信号通路变异型
儿童型弥漫性高级别胶质瘤
弥漫性中线胶质瘤，H3 K27 变异型 弥漫性大脑半球胶质瘤，H3 G34 突变型 弥漫性儿童型高级别胶质瘤，H3 野生和 IDH 野生型 婴儿型半球胶质瘤
局限性星形细胞胶质瘤
毛细胞型星形细胞瘤 有毛细胞样特征的高级别星形细胞瘤 多形性黄色星形细胞瘤

室管膜下巨细胞星形细胞瘤
脊索样胶质瘤
星形母细胞瘤，伴 MN1 改变

室管膜肿瘤

幕上室管膜瘤
幕上室管膜瘤，ZFTA 融合阳性型
幕上室管膜瘤，YAP1 融合阳性型
后颅窝室管膜瘤
后颅窝室管膜瘤，PFA 组
后颅窝室管膜瘤，PFB 组
脊髓室管膜瘤
脊髓室管膜瘤，MYCN 扩增型
黏液乳头型室管膜瘤
室管膜下瘤

（二）脑胶质瘤分类及其分子变异。

1. 肿瘤分类与分子表型

第 5 版《WHO 中枢神经系统肿瘤分类》根据组织学和分子病理学特点将胶质瘤分为 5 个组别（表 5）：①成人型弥漫性胶质瘤；②儿童型弥漫性低级别胶质瘤；③儿童型弥漫性高级别胶质瘤；④局限性星形胶质瘤；⑤室管膜肿瘤。

表 5 胶质瘤常用分子病理学检测指标推荐

标志物	遗传学变异	检测方法	诊断价值	预后意义
IDH1	突变 (R132H/C/L/S/G)	免疫组化, Sanger 测序, 焦磷酸测序, 二代测序	胶质瘤分类的关键分子变异; 可鉴别 WHO I 级胶质瘤与胶质增生。	提示预后相对良好; 在临床试验中常作为重要分组指标; 与 MGMT 启动子甲基化密切相关; 对放疗和烷化剂相对敏感; 潜在的治疗靶点 (例如 Ivosidenib)。
IDH2	突变 (R172K/M/G/W)	Sanger 测序, 焦磷酸测序, 二代测序		
染色体 1p/19q	联合缺失	FISH, PCR, 甲基化芯片/表达谱芯片/二代测序相关方法	少突胶质细胞瘤的关键变异。	提示预后相对良好; 对于放疗和烷化剂相对敏感。
H3 K27	突变 (K27M)	免疫组化, Sanger 测序, 二代测序	诊断弥漫性中线胶质瘤, H3K27 突变型的关键参考指标。	预后相对较差; 可作为潜在治疗靶点 (例如 EZH2 抑制剂)。
H3 G34	突变 (G34R/V)	免疫组化, Sanger 测序, 二代测序	弥漫性中线胶质瘤, H3K27 突变型。	生存期比 IDH 突变型胶质母细胞瘤略长, 但比 IDH 突变型 WHO 4 级胶质瘤短。
ATRX	突变	免疫组化 Sanger 测序, 二代测序	ATRX 核表达缺失和/或 p53 突变阳性, 可在不检测 1p19q 的情况下诊断为 IDH 突变型星形细胞瘤。	相对于 IDH 突变型胶质母细胞瘤预后较好。
TP53	突变	免疫组化 Sanger 测序, 二代测序	ATRX 核表达缺失和/或 p53 突变阳性, 可在不检测 1p19q 的情况下诊断为 IDH 突变型星形细胞瘤。可用于鉴别弥漫或非弥漫性 WHO 1 级胶质瘤及胶质增生。	

CDKN2A/B	纯合性缺失	FISH , qPCR , MLPA, 甲基化芯片/表达谱芯片/二代测序相关方法	组织学缺少坏死和微血管增生的星形细胞瘤, IDH 突变, WHO 4 级胶质瘤的诊断指标之一。	在 IDH 突变型胶质瘤中预后较差。
TERT	启动子突变 (C228T/C250T)	Sanger 测序, 焦磷酸测序, 二代测序	在少突胶质细胞瘤和胶质母细胞瘤中常见; 在缺少组织学坏死和微血管增生的情况下, 是胶质母细胞瘤, IDH 野生型, WHO4 级的诊断指标之一。	在 IDH 野生型胶质瘤中预后较差; 在 IDH 突变型胶质瘤中预后较好。
染色体 7/10	+7/-10	FISH, 二代测序, 微阵列芯片	在缺少组织学坏死和微血管增生的情况下, 是胶质母细胞瘤, IDH 野生型, WHO4 级的诊断指标之一。	在 IDH 野生型胶质瘤中预后较差。
EGFR	扩增	FISH, 数字 PCR, 二代测序, 微阵列芯片	星形细胞瘤, IDH 突变型, WHO 4 级胶质瘤的诊断指标之一; 胶质母细胞瘤, IDH 野生型, WHO 4 级胶质瘤的诊断指标之一。	
	EGFRvIII 重排	RT-PCR , 数字 PCR , 免疫组化 MLPA, 二代测序	EGFRvIII 发生在约半数 EGFR 扩增的胶质母细胞瘤中。	靶向治疗的潜在靶点。
BRAF	突变 (BRAfV600E)	免疫组化 Sanger 测序, 焦磷酸测序, 二代测序	在多种胶质瘤中出现, 包括表皮型胶质母细胞瘤。	靶向治疗的靶点(例如 vemurafenib)。
MGMT	启动子区甲基化	甲基化特异性 PCR , 焦磷酸测序, 甲基化微阵列		在胶质母细胞瘤中预后较好; 替莫唑胺治疗效果较好; 与 IDH 突变和 G-CIMP 亚型相关。
FGFR	融合基因	Sanger 测序 ,	在星形细胞瘤, IDH 野生型, WHO 4	可作为靶向治疗的潜在靶点(例如 FGFR 抑

	(FGFR-TACC)	qPCR, 二代测序	级和胶质母细胞瘤, IDH 野生型, WHO 4 级中出现。	制剂)。
MET	融合基因 (PTPRZ1-MET) 突变 (METex14)	Sanger 测序, qPCR, 二代测序	在星形细胞瘤, IDH 野生型, WHO 4 级和胶质母细胞瘤, IDH 野生型, WHO 4 级中出现。	在继发性胶质母细胞瘤 (星形细胞瘤, IDH 突变型, WHO 4 级) 中预后较差; 可作为治疗靶点 (例如 MET 抑制剂)。
miR-181d	高表达	microRNA 表达谱芯片, qPCR, 原位杂交染色		在胶质母细胞瘤中表达较高时, 对替莫唑胺化疗效果较好。
TSC1/2	突变	Sanger 测序, NGS	诊断室管膜下巨细胞星形细胞瘤的特异性标志物。	mTOR 信号通路抑制剂 (如依维莫司) 治疗靶点。
ZFTA	基因融合 (C11orf95- RELA)	FISH, NGS	诊断 C11orf95 融合阳性型幕上室管膜的特异性标志物。	发生该融合的幕上室管膜瘤患者预后相对较差。
YAP1	基因融合 (YAP1-MAMLD1)	FISH, NGS	诊断 YAP1 融合阳性型幕上室管膜的特异性标志物。	发生该融合的幕上室管膜瘤患者预后相对较好。
MYCN	扩增	FISH, NGS	诊断 MYCN 扩增型脊髓室管膜的特异性标志物。	发生该扩增的脊髓室管膜瘤患者预后相对较差。
NF1	突变	Sanger 测序, NGS	在视路胶质瘤和 IDH 野生型胶质母细胞瘤中突变频率较高。	携带该突变的毛细胞型星形细胞瘤预后相对较好。

注: FISH, 荧光原位杂交技术; PCR, 聚合酶链式反应技术; qPCR, 定量聚合酶链式反应技术; MLPA, 多重连接依赖探针扩增技术。

(1) 成人型弥漫性胶质瘤和儿童型弥漫性胶质瘤：新版分类首次将弥漫性胶质瘤分为成人型和儿童型弥漫性胶质瘤两大类。需要注意的是，这一诊断分类并非完全依据肿瘤发病年龄，而是依据主要分子变异及此类肿瘤在不同年龄段分布等临床特征。成人型弥漫性胶质瘤是成人胶质瘤的主要类型，但可发生于儿童；而儿童型弥漫性胶质瘤主要发生在儿童，亦可发生于成人，尤其是青年。

异柠檬酸脱氢酶 (isocitrate dehydrogenase, IDH) 突变是成人型弥漫性胶质瘤重要的诊断标志物。IDH 突变的弥漫性胶质瘤，如伴有 1 号染色体短臂/19 号染色体长臂 (1p/19q) 联合缺失，可诊断为“少突胶质细胞瘤，IDH 突变和 1p/19q 联合缺失型”；如无 1p/19q 联合缺失，但有 ATRX 突变的弥漫性胶质瘤，可诊断为“星形细胞瘤，IDH 突变型”，CDKN2A/B 纯合性缺失是此类型肿瘤分级标志物。IDH 野生且组蛋白 H3 野生的弥漫性胶质瘤，如出现坏死或微血管增生，或具有 EGFR 扩增、7 号染色体扩增/10 号染色体缺失 (+7/-10)、TERT 启动子区突变三个分子变异之一，可诊断为“胶质母细胞瘤，IDH 野生型”。

儿童型弥漫性低级别胶质瘤以 MYB/MYBL1 变异和丝裂原活化蛋白激酶 (MAPK) 信号通路变异为主要分子特征。其中，MYB/MYBL1 基因拷贝数变异和基因融合是诊断“弥漫性星形细胞瘤，MYB 或 MYBL1 变异型”和“血管中心型胶质瘤”的重要分子标志物；MAPK 信号通路相关的基因变异，

包括 BRAF、FGFR1 等，是“青少年多形性低级别神经上皮肿瘤”和“弥漫性低级别胶质瘤，MAPK 通路变异型”的重要诊断标准。儿童型弥漫性高级别胶质瘤则以组蛋白 H3 变异为主要分子特征，包括发生在中线位置、H3 K27me3 核表达缺失的“弥漫性中线胶质瘤，H3 K27 变异型”和发生于半球、H3G34R/V 突变的“弥漫性半球胶质瘤，H3 G34 突变型”。对于缺乏 IDH 突变和 H3 变异，常发生于婴幼儿、儿童和青年人，具备高级别组织学特征的弥漫性胶质瘤，根据其分子变异和甲基化特征可诊断为“弥漫性儿童型高级别胶质瘤，H3 野生和 IDH 野生型”或“婴儿型大脑半球胶质瘤”。

(2) 局限性星形细胞胶质瘤：新版分类将毛细胞型星形细胞瘤、有毛细胞样特征的高级别星形细胞瘤、多形性黄色星形细胞瘤、室管膜下巨细胞型星形细胞瘤、脊索样胶质瘤，以及星形母细胞瘤，MN1 变异型等 6 类胶质瘤归为局限性星形细胞胶质瘤。“局限性”是指它们相对可控的生长方式，与“弥漫性”肿瘤相对应，意味着此类胶质瘤的生长方式较局限，影像学可见肿瘤界限较清晰，但并不代表低级别，某些肿瘤存在侵袭甚至播散可能²³。此类肿瘤大部分具有典型的组织学特点，如星形母细胞性假菊形团、毛细胞型星形细胞瘤中的双相结构和毛样细胞等，同时还具备一些特征型的分子变异，如 KIAA1549：BRAF 融合、BRAF V600E 突变、TSC1/TSC2 突变、PRKCA D463H 突变等。

其中，有毛细胞样特征的高级别星形细胞瘤是 WHO CNS5 中新定义的一类肿瘤，此类肿瘤的诊断需要依赖 DNA 甲基化谱；具有典型星形母细胞瘤形态的肿瘤，如果携带 MN1 变异，可以诊断为“星形母细胞，MN1 变异型”。

（3）室管膜肿瘤：室管膜瘤的分子特征与其解剖位置、年龄等因素密切相关。幕上室管膜瘤以融合基因为主要特征，可分为 ZFTA 融合阳性型和 YAP1 融合阳性型。非 ZFTA 非 YAP1 融合的幕上室管膜瘤比例较低。后颅窝室管膜瘤表现为特征性的 DNA 甲基化谱改变，可分为 PFA 组和 PFB 组；PFA 组室管膜瘤主要发生在婴幼儿，多数具有间变性特征，预后差，组蛋白 H3K27me3 表达缺失，EZHIP 过表达，基因组较稳定；PFB 组室管膜瘤主要发生于大龄儿童或成人，预后相对较好，H3K27me3 表达正常。脊髓室管膜瘤中有一类以 MYCN 基因扩增为特征，具有很强的侵袭性和转移能力，预后较差。

2. 肿瘤WHO分级

新版分类不再跨肿瘤实体分级，而是按照肿瘤类型分级，进一步强调了肿瘤类型内的生物学相似性。同时，在组织学分级的基础上引入分子特征，当肿瘤组织形态表现为低级别但具有特定分子变异时，可将该肿瘤定位高级别，如 CDKN2A/B 纯合性缺失的 IDH 突变型星形细胞瘤，即使没有出现微血管增生或坏死等高级别组织学特征，也将被诊断为 CNSWHO 4 级。需要注意的是，新版分级体系仍然保留

了中枢神经系统的特点，因此建议在定级时使用“CNSWHO 级别”一词。

3. NOS（非特指）和 NEC（未分类）诊断

使用 NOS 和 NEC 可以有效地标识（1）缺乏必要的分子信息或（2）分子检测无法进行有效分类或结果为阴性的不明确的肿瘤诊断。NOS 表示无法建立组织形态学联合分子水平的整合诊断，进而临床医生分子检测尚未进行或技术原因导致的分子检测的失败。另一方面，NEC 表示已成功进行了必要的诊断性检查，但鉴于临床、组织学、免疫组织化学和/或遗传特征不相匹配，无法做出 WHO 整合诊断。NEC 提醒临床医生尽管进行了充分的病理检查，但检测结果不符合 WHO 的标准诊断。与 WHO 诊断一样，NEC 和 NOS 诊断也应当通过分层整合报告。

4. 病理报告整合和分层诊断

胶质瘤病理报告应当标准化、规范化，并按照新版分类进行整合及分层诊断。内容应包括：（1）整合诊断；（2）组织病理分类；（3）CNSWHO 级别；（4）分子信息，应注明标本类型、检测方法、变异类型等详细信息。同时，病理报告中还应该包括患者基本临床信息、肿瘤部位及特殊情况备注等。

四、治疗

（一）手术治疗。

1. 概述

脑胶质瘤手术治疗原则是最大范围安全切除，其基本目的包括：解除占位征象和缓解颅内高压症状；解除或缓解因脑胶质瘤引发的相关症状，如继发性癫痫等；获得病理组织和分子病理，明确诊断；降低肿瘤负荷，为后续综合治疗提供条件。

脑胶质瘤手术治疗方式主要可分为肿瘤切除术和病理活检术。

（1）肿瘤切除术适应证和禁忌证：

①适应证：CT或MRI提示颅内占位；存在明显的颅内高压及脑疝征象；存在由于肿瘤占位而引起的神经功能障碍；有明确癫痫发作史；患者自愿接受手术。

②禁忌证：严重心、肺、肝、肾功能障碍及复发患者，一般状况差不能耐受手术；其他不适合接受神经外科开颅手术的禁忌证。

（2）病理活检术适应证和禁忌证：

①适应证：肿瘤位于优势半球，广泛浸润性生长或侵犯双侧半球；肿瘤位于功能区皮质、白质深部或脑干部位，且无法满意切除；需要鉴别病变性质。

②禁忌证：严重心、肺、肝、肾功能障碍及复发患者，一般状况差不能耐受手术；其他不适合接受神经外科手术的禁忌证。

（3）病理活检手术方式：活检可分为立体定向或导航下活检和开颅手术活检两类。立体定向或导航下活检适用

于位置更加深在的病变；而开颅活检适用于位置浅表或接近功能区皮质的病变。开颅活检比立体定向活检可以获得更多的肿瘤组织，有利于结果的判定。活检的诊断准确率高于影像学诊断，但是受肿瘤的异质性和靶区选择等因素影响仍存在误诊率。

（4）围手术期处理：

①术前处理：若术前出现明显的颅内高压症状，应及时给予脱水药物缓解颅内高压；若存在明显脑积水，可考虑先行脑室腹腔分流术或脑室穿刺外引流术。

②术后处理：需根据颅内压情况选择是否使用脱水药物进行降颅压治疗，并适当使用激素稳定患者神经功能状态；若术后出现发热，需及时进行腰椎穿刺采集脑脊液进行实验室检查，积极防治颅内感染；术后应常规监测电解质，积极纠正电解质紊乱；对幕上脑胶质瘤患者，术后应常规应用抗癫痫药物预防癫痫发作。

（5）新型手术辅助技术的运用：新型手术辅助技术的应用有助于手术切除程度和肿瘤边界的判定及术中功能保护。

推荐：神经影像导航、功能神经影像导航（2、3级证据）²³、术中神经电生理监测技术（例如，皮质功能定位和皮质下神经传导束定位）（3级证据）²⁴和术中MRI实时影像神经导航（3级证据）²⁵。多模态神经导航联合术中皮质及皮质下定位，可进一步提高手术安全性，保护神经功能，

有利于最大范围安全切除（3级证据）²⁶。

可推荐：荧光引导的显微手术（2级证据）²⁷和术中B超影像实时定位。

（6）脑胶质瘤手术切除程度的判定：强烈推荐脑胶质瘤术后24~72小时内复查MRI，高级别脑胶质瘤以MRI增强、低级别脑胶质瘤以T2-FLAIR的容积定量分析为标准，并以此影像作为判断后续治疗疗效或肿瘤进展的基线。以此将切除程度按切除肿瘤体积分为4个等级，即全切除、次全切除、部分切除、活检，目前具体标准尚不统一。

2. 高级别脑胶质瘤

强烈推荐最大范围安全切除（2、3级证据）^{28, 29}。手术目的包括：缓解由颅压高和压迫引起的症状；降低类固醇药物使用，维持较好的生存状态；降低肿瘤细胞负荷，为辅助放/化疗创造条件；延长生存期；获得精确病理诊断。与单纯活检相比，尽可能切除肿瘤是影响高级别脑胶质瘤患者预后的重要因素³⁰。但由于高级别脑胶质瘤的浸润特性，实现病理上完全切除肿瘤常较困难。新型手术辅助技术的运用有助于高级别脑胶质瘤的最大范围安全切除。肿瘤切除程度是高级别脑胶质瘤的独立预后因素之一，肿瘤全切可延长术后肿瘤复发时间和患者生存期（2、3级证据）^{28, 29,}

³¹。

3. 低级别脑胶质瘤

低级别脑胶质瘤约占脑胶质瘤的30%，患者的发病年龄

比高级别脑胶质瘤年轻，常位于或靠近重要功能区，如运动、语言、视空间和记忆。对于弥漫性低级别脑胶质瘤，强烈推荐最大范围安全切除肿瘤（2、3级证据）³²。新型手术辅助技术可以有效提高患者影像学的肿瘤全切率，减低术后永久性神经功能障碍的发生率（2、3级证据）^{24, 25}。唤醒手术技术扩大了在脑功能区实施手术的指征（详见“功能区脑胶质瘤的手术治疗”部分）。针对非功能区或邻近功能区的低级别脑胶质瘤，脑功能定位技术可以识别与关键脑功能有关的皮质和皮质下结构，使手术切除范围扩大到重要功能结构的临界，以实现低级别脑胶质瘤的最大范围安全切除³³。

4. 复发脑胶质瘤

目前，复发脑胶质瘤的手术治疗获益，尚缺乏高级别的循证医学证据。手术原则是最大范围安全切除。手术目的包括：获取组织学和生物学信息，确定是复发还是假性进展，减小肿瘤负荷，缓解症状，术后可进行其他治疗³⁴。新型手术辅助技术有助于实现最大范围安全切除复发脑胶质瘤。复发脑胶质瘤的手术治疗必须个体化，应该考虑患者年龄、临床功能状态、组织学类型、初始治疗反应、复发类型（局部还是弥漫性）、第一次手术和再次手术的时间间隔、既往治疗方式等³⁵。

5. 功能区脑胶质瘤

功能区脑胶质瘤是指根据术前磁共振影像显示肿瘤累

及感觉运动区（中央前回、运动前区、辅助运动区和感觉区）、语言区（包括：优势半球的颞上回后部、颞中回和颞下回后部、额下回后部、额中回后部、缘上回、角回等）、顶叶视空间认知功能区和计算功能区、基底节或内囊、丘脑、距状沟视皮质等皮质及皮质下结构³⁶。现代认知神经科学认为大脑的功能区分布是一个高度复杂的拓扑网络结构³⁷，功能区胶质瘤往往侵犯拓扑网络结构的关键节点或连接，可直接或间接造成患者运动、语言、认知和记忆等神经功能损伤。功能区脑胶质瘤手术具有其特殊的手术方式和手术技巧。

（1）手术方式：目前，对功能区脑胶质瘤患者手术时推荐采用术中唤醒配合术中脑功能定位³⁸⁻⁴²，在提高肿瘤切除范围及切除程度的同时，可有效避免患者出现术后永久性功能障碍。

适应证包括：累及脑功能区的脑胶质瘤患者；对功能定位有主观配合意愿；自愿接受唤醒麻醉手术者。

除常规全身麻醉下开颅手术禁忌证外，禁忌证还应包括⁴³：患者术前出现严重的颅内高压症状或已存在脑疝，常规术前使用脱水药物后功能无改善；存在意识障碍或重度认知障碍；明确精神病史；沟通交流障碍，存在严重神经功能缺失或难以配合完成术中指定检测任务；麻醉医师和手术医师无唤醒手术经验；患者拒绝接受唤醒麻醉手术；年龄小于18岁（相对禁忌），心理发育迟滞；患者不能长

时间耐受固定体位等。

(2) 术前评估：主要分为影像学评估、神经功能评估和术前宣教三部分内容。

①术前影像学评估：强烈推荐 MRI T1、T2、T2-FLAIR、T1 增强、任务态 BOLD-fMRI、DTI、3D-T1WI；推荐 MRS、静息态功能磁共振 (resting-state functional magnetic resonance imaging, Rs-fMRI)、PWI。

T1、T2、T2-FLAIR、T1 增强 MRI 序列：可确定病变范围，水肿及恶性程度。肿瘤侵袭区域和功能区的距离与患者的功能状态相关。当肿瘤距离手运动区皮质 <6mm 时，肿瘤易造成患者术前肌力损伤⁴⁴。BOLD-fMRI 技术常用于对患者四肢运动功能区及语言功能区的定位 (3 级证据)^{45, 46}，但当肿瘤临近功能区 (如肿瘤距离手运动区皮质 <4mm 时)，其定位准确效度会受肿瘤影响而下降 (3 级证据)⁴⁷，推荐使用 ZOOMit 序列进行功能定位，可以有效改善定位精度 (3 级证据)⁴⁸。术前应用 fMRI 技术对患者进行功能区定位，有利于术者在术中确定肿瘤的切除范围，有效避免患者术后出现永久性功能损伤 (3 级证据)⁴⁹。Rs-fMRI 是一种不需要患者在检查中完成任务的成像方法，推荐将该技术作为一种补充检查手段 (3 级证据)⁵⁰，应用于无法配合完成 BOLD-fMRI 检查的患者。DTI 及纤维束追踪：强烈推荐在肿瘤侵犯脑功能区的脑胶质瘤患者中使用，可以提高肿瘤切除范围，同时保护患者的神经功能 (3 级证据)⁵¹。同时，

推荐在非功能区脑胶质瘤患者中广泛应用该技术，以了解肿瘤与周围神经纤维解剖结构的情况。

②术前神经功能评估：术前应用客观神经心理学量表评估患者的功能状态，为术者制定手术及术后治疗方案提供帮助。应用的量表应具备包含正常范围参考值、可重复性高等特点。

强烈推荐：卡诺夫斯凯计分（Kanofsky performance score, KPS）、爱丁堡利手检查。

推荐（根据肿瘤累及的脑功能区选择）：韦氏成人智力量表、西部失语症成套测验中文版、汉语失语成套测验、忽视测评（如线段等分划消实验等）。

可推荐：瓦达试验、中国康复研究中心失语症检查法、语言任务标准图库（2021SR0231666）、蒙特利尔认知评估量表（MoCA）、抑郁自评量表、焦虑自评量表、症状自评量表。

③术前癫痫评估：强烈推荐对患者的癫痫病史、癫痫发作的症状、癫痫发作程度及药物控制这四方面情况客观评估。具体细则参考《国际抗癫痫联盟（ILAE）癫痫治疗指南 1981 年版、1990 年修订版及 2013 版癫痫治疗指南》⁵²，⁵³，《成人弥漫性胶质瘤相关癫痫临床诊疗指南（英文版）》⁵⁴。

（3）手术准备：切口设计：根据病变的部位和功能区的位置设计切口，原则上应包含肿瘤和其累及的重要功能

脑区（监测靶区）。基于以下因素综合考虑：①暴露病变及周围功能区，利于术中监测和功能定位保护。②复发率高的肿瘤（如脑胶质瘤）要考虑二次手术可能。③功能区分布的个体间差异性。④皮下动脉，静脉窦，发际线等常规需要考虑的结构因素。

体位：常采取侧卧位或仰卧位，以头架固定。若采取仰卧，应严密注意防范术中误吸的发生。选择的体位要保证患者术中舒适，摆好体位后使用保温毯有助于减少患者唤醒后寒战以及其引起的颅内压增高等。

麻醉方式：目前功能区脑胶质瘤唤醒手术包括术中唤醒麻醉开颅脑功能区肿瘤切除术和监护麻醉下全程清醒开颅脑功能区肿瘤切除术两种。睡眠-清醒-睡眠（AAA）麻醉模式，是目前最为常用的唤醒手术麻醉方式，是一种深度麻醉接近于全身麻醉的技术，此种技术需要喉罩、带套囊口咽气道等辅助气道工具来保持患者气道通畅；在监护麻醉下进行的全程清醒开颅脑功能区肿瘤切除术，是一种使患者处于适度镇静的清醒状态下的肿瘤切除手术，其优势在于手术过程中患者一直处于自主呼吸状态，无需进行喉罩等辅助通气设备，可避免术中唤醒后因拔除喉罩诱发患者颅内压增高。

（4）术中操作：开颅过程：头架固定钉局部浸润麻醉、头皮重要神经阻滞（眶上神经和滑车上神经、耳颞神经、枕小神经、枕大神经和第三枕神经）和切口局部浸润麻醉，

切口麻醉范围包括术野皮肤、皮下至骨膜，包括皮瓣基底部。告知麻醉医师唤醒患者，并对硬膜用 2%利多卡因浸润棉片覆盖 15~20 min。待患者唤醒且一般状况及情绪稳定后，剪开硬脑膜并四周悬吊硬脑膜（不可过度牵拉），硬膜外彻底止血⁵⁵。

术中影像学技术：强烈推荐使用神经导航系统；推荐使用术中 MRI、术中超声等。①神经导航系统：术中可根据导航棒探针的位置，确定手术切除位置及切除深度（3 级证据）⁵⁶。②术中 MRI 技术：可以辅助术者确定肿瘤切除后残余肿瘤的体积，提高肿瘤的最终切除程度（3 级证据）⁵⁷。③术中超声成像：可在术中辅助判断肿瘤范围和切除程度，提供病变周围及内部血流情况。

术中脑功能定位技术：强烈推荐直接电刺激定位功能区皮质（2、3 级证据）^{58, 59}；推荐体感诱发电位定位中央沟，持续经颅或经皮质运动诱发电位监测运动通路完整性，直接电刺激定位皮质和皮质下功能结构，神经导航结合术前 fMRI 定位影像。

运动区监测：①运动区阳性表现为对侧肢体或面部相应部位肌肉出现不自主动作，同时可记录到肌电活动；电刺激运动前区或辅助运动区可能引起复杂运动。②运动区皮质下需要监测和保护的重要结构为锥体束⁶⁰⁻⁶²。

感觉区监测：感觉区阳性表现为对侧肢体或头部脉冲式的异常感觉，多表现为麻木感；刺激感觉区有时也可引

起肢体运动。

语言区监测：推荐的语言任务有：数数和图片命名。电刺激过程中，患者出现的异常表现（包括：语言中断、构音障碍、命名错误、反应迟钝、语言重复等）均提示该区域为物体命名相关语言中枢⁶³。图片材料推荐选用经过汉语语言标准化的物体图片。语言区皮质下需要监测和保护的重要结构有弓状束、上纵束、下枕额束、额斜束、下纵束等^{64, 65}。

切除策略：在保留重要功能结构的前提下，选择适当的手术入路尽可能切除病变。目前国际公认的切除安全范围应至少距离阳性刺激区 5mm（3 级证据）⁶⁶。同时注意保护正常动脉及脑表面重要引流血管。通常先切除非功能区肿瘤，然后逐步推进至重要功能区附近，切除过程持续监测患者功能状态，可疑存在皮层下重要通路，即时进行皮质下电刺激，以确定重要皮质下功能结构并予以保护。切除病变后，可应用术中 MRI、术中超声或肿瘤荧光显像等技术观察病变有无残留^{67, 68}。

（5）术后评估及预后：强烈推荐术后 24 ~ 72h 内行 MRI 检查，高级别脑胶质瘤以 MRI 增强、低级别脑胶质瘤以 T2-FLAIR 的容积定量分析为标准，评价肿瘤切除程度。推荐分别在术后 1-3 天、1 个月、3 个月、6 个月评价患者的 KPS 评分、语言功能、运动功能及生活质量等。评价过程推荐采用神经影像与行为量表相结合的方式。

应用唤醒手术直接皮质及皮质下电刺激技术定位和保护功能区，可显著降低患者术后永久性神经功能障碍的发生率，术后暂时性神经功能障碍多可在3个月内恢复（3级证据）⁶⁹。

6. 合并癫痫症状的脑胶质瘤

（1）手术治疗控制脑胶质瘤相关癫痫：脑胶质瘤全切除优于次全切除对术后癫痫的控制（1级证据）^{70, 71}。脑胶质瘤全切除后大部分脑胶质瘤相关癫痫患者能达到无癫痫发作，在安全可行的情况下，尽可能做最大程度病变切除，以利于术后癫痫控制（2级证据）⁷²。术前有继发性癫痫大发作及肿瘤有钙化的胶质瘤患者，术后癫痫预后更好（3级证据）⁷³。与单纯病变切除相比，应用癫痫外科手术技术可以提高术后癫痫控制率，特别是颞叶脑胶质瘤相关癫痫的患者，行肿瘤切除联合钩回、杏仁核选择性切除和/或颞叶前部皮质切除后，更利于脑胶质瘤相关癫痫的控制（2级证据）。但是否保留海马结构，需结合患者对记忆以及学习能力的实际需求酌情考量。

脑胶质瘤引起的癫痫发作风险与肿瘤累及的脑区有关（2级证据）⁷⁴。功能区脑胶质瘤的手术切除范围相对有限，术后癫痫发生率也相对较高，应充分利用现有技术，在保护脑功能的前提下，尽可能多地切除肿瘤，以减少术后癫痫发作（3级证据）⁷⁵。

对于伴发癫痫的脑胶质瘤患者，建议酌情采用术中皮

质脑电图或深部脑电监测，指导癫痫灶切除范围，以改善患者癫痫预后，提高长期癫痫治愈率（2级证据）⁷⁶。

（2）术中癫痫的控制：累及脑功能区的脑胶质瘤，在术中电刺激功能区定位时，存在一定的癫痫发作风险（2级证据）^{77, 78}，当术中脑电监测或症状观察提示患者出现癫痫发作时，用冰林格氏液或冰生理盐水冲洗局部可控制大部分癫痫发作（2级证据）⁷⁹。仍有癫痫持续发作者可以应用抗癫痫药物、镇静药物或者肌松药物终止发作（4级证据）

⁷⁸。

（3）难治性脑胶质瘤相关癫痫的手术治疗：应用抗癫痫药物过程中出现癫痫复发或加重常提示肿瘤进展（2级证据）⁸⁰，脑胶质瘤术后无癫痫发作较长时间后再次出现癫痫发作，可能提示肿瘤复发（2级证据）⁸¹。脑胶质瘤复发伴频繁的药物难治性癫痫发作时，综合患者情况，可以手术治疗。无复发的术后脑胶质瘤伴频繁癫痫发作，可按照难治性癫痫进行全面评价，对于药物难治性脑胶质瘤相关癫痫且明显影响生活质量，可考虑手术（3级证据）⁸²。

（二）放射治疗。

放射治疗通常是在明确肿瘤病理后，采用6~10MV直线加速器，常规分次，择机进行，立体定向放射治疗不适用于脑胶质瘤的初治。

1. 高级别脑胶质瘤

手术是基础治疗，放/化疗等是不可或缺的重要治疗手

段，高级别胶质瘤术后放疗可以取得显著生存获益（1级证据）。

（1）放疗时机：高级别胶质瘤生存时间与放疗开始时间密切相关⁸³，术后早期放疗能有效延长患者生存期，强烈推荐术后尽早（术后2-6周）开始放疗（2级证据）。

（2）放疗技术：推荐采用三维适形放射治疗或适形调强技术，常规分次，适形放疗技术可提高靶区剂量覆盖率、适形度及对正常组织保护，缩小不必要照射体积，降低并发症（2级证据）⁸⁴，放疗前图像验证是放疗质控不可缺少的环节。

（3）放疗剂量：推荐放射治疗照射总剂量为54~60 Gy，常规分次，肿瘤体积较大和/或位于重要功能区及3级胶质瘤，可适当降低照射总剂量（1级证据）⁸⁵。尽管三维适形放射治疗或适形调强技术具有提高靶区适形度、减少正常组织受量，最大限度缩小照射体积，能够给予靶区更高的放疗剂量，但提高剂量后的疗效尚未得到证实，盲目提高照射总剂量或分次量，应慎重。

（4）靶区确定：高级别胶质瘤放疗靶区争议至今，其焦点主要是最初的临床靶区（clinical target volume, CTV）是否需要包括瘤周水肿区，美国肿瘤放射治疗协会（The Radiation Therapy Oncology Group, RTOG）推荐CTV1需包括瘤周水肿区外2 cm区域，给予46 Gy，缩野后CTV2需在大体肿瘤靶区（gross target volume, GTV）外

扩 2 cm，剂量为 14 Gy。2021 年美国国家综合癌症网络（National Comprehensive Cancer Network, NCCN）指南推荐 MRI T1 增强或 T2-FLAIR 异常信号为 GTV，外扩 1~2cm 形成 CTV；如果考虑水肿区，建议包括在一程 CTV1 中（46Gy/23f），二程增量区（14Gy/7f）CTV2 仅包括残余肿瘤和/或术后瘤腔并适当外扩。II 期临床试验证实：靶区是否包括水肿区，在肿瘤控制和生存期上无明显差异^{86, 87}，欧洲癌症研究和治疗组织（European Organisation for the Research and Treatment of Cancer, EORTC）推荐的 CTV 设定并不强调一定要包括所有瘤周水肿区。

靶区勾画原则是在安全的前提下，尽可能保证肿瘤照射剂量 60Gy，靶区勾画应参考术前/后 MRI，正确区分术后肿瘤残存与术后改变，预判肿瘤侵袭路径，在临床实践中，医师应根据靶区位置、体积、患者年龄、KPS 评分等因素综合考虑，灵活运用以上关于靶区设定的建议，平衡照射剂量、体积与放射性损伤之间的关系。

（5）联合放化疗：放疗和替莫唑胺同步应用：

①GBM：强烈推荐成人初治者放疗联合替莫唑胺（75 mg/m²）同步化疗，并随后 6 周期替莫唑胺（150-200 mg/m²）辅助化疗，在放疗中和放疗后应用替莫唑胺，显著延长患者生存期（1 级证据）⁸⁸，这一协同作用在 MGMT 启动子区甲基化患者中最为明显（2 级证据）⁸⁹。

②3 级胶质瘤：对于存在 1p/19q 联合缺失的患者对化/

放疗更敏感（1级证据）^{90, 91}，放疗联合 PCV（甲基苄肼+洛莫司汀+长春新碱）化疗是一线治疗方案（1级证据），目前替莫唑胺对3级胶质瘤的治疗初步显示疗效（2级证据），且副反应更少。研究替莫唑胺、放疗、1p/19q联合缺失三者关系的2项大型临床随机试验正在进行，中期结果显示：对于无1p/19q联合缺失者，放疗联合12个周期替莫唑胺化疗，显著改善患者生存期⁹²。IDH野生型伴或不伴TERT启动子区突变患者，临床预后最差，应提高放化疗强度，在2级胶质瘤中也同样存在这样的现象⁹³。

3级胶质瘤放疗应根据患者具体情况，包括一般状态、分子病理和治疗需求等采用个体化治疗策略，治疗选择包括放疗联合PCV方案/替莫唑胺多种治疗模式，及参加临床试验等。

2. 低级别脑胶质瘤

低级别胶质瘤术后放疗适应证、最佳时机、放疗剂量等存在争议，目前通常根据患者预后风险高低来制订治疗策略。

（1）危险因素：年龄 ≥ 40 岁、肿瘤未全切除，肿瘤体积大，术前神经功能缺损，IDH野生型等是预后不良因素^{94, 95}。对于肿瘤未全切除或年龄 ≥ 40 岁的患者，推荐积极行早期治疗。年龄 < 40 岁且肿瘤全切除的患者，可选择密切观察⁹⁶，但应综合考虑患者病情和分子病理后慎重决定。

（2）放疗剂量：推荐低级别胶质瘤放疗总剂量为45~

54 Gy，分次剂量 1.8~2.0 Gy（1 级证据）⁹⁷。对于 IDH 野生型低级别胶质瘤（2021 版 WHO 分类定义 4 级星形细胞瘤）需提高剂量到 59.4~60 Gy，随着适形调强放疗和分子分型在临床普遍应用，适度提高放疗剂量（54~59.4Gy）有助于延长患者生存期，尤其对于分子病理定义的星形细胞瘤或 MGMT 启动子非甲基化患者^{98, 99}。分次剂量超过 2 Gy 会增加发生远期认知障碍的风险（2 级证据）¹⁰⁰。

（3）靶区确定：GTV 主要是根据手术前/后 MRI T2-FLAIR 异常信号区域，正确区分肿瘤残留和术后改变尤其重要，推荐以 GTV 外扩 1~2 cm 作为低级别胶质瘤的 CTV。

3. 室管膜肿瘤

手术是室管膜肿瘤首选治疗方法，肿瘤全切后多数学者主张无需辅助治疗，室管膜瘤部分切除和间变性室管膜瘤是放疗适应证（3 级证据）¹⁰¹。对放疗后短期复发或年幼不宜行放疗者，可以选择化疗作为辅助治疗，但疗效并不确定。

室管膜肿瘤术后 3 周，需行全脑全脊髓 MRI 和脑脊液脱落细胞学检查，无脑和脊髓肿瘤播散证据者，选择局部放疗，反之则推荐全脑全脊髓放疗（3 级证据）^{102, 103}。

局部放疗：根据手术前/后 MRI 确定肿瘤局部照射范围，通常采用增强 T1 或 T2-FLAIR 异常信号为 GTV，CTV 为 GTV 外扩 1~2cm，分次剂量 1.8~2.0 Gy/次，颅内肿瘤总剂量 54~59.4 Gy，脊髓区肿瘤剂量 45 Gy，如果肿瘤位于脊髓

圆锥以下时，总剂量可以提高至 60 Gy。

全脑全脊髓放疗：全脑包括硬脑膜以内的区域，全脊髓上起第一颈髓、下至尾椎硬膜囊，全脑全脊髓照射总剂量 36 Gy，每次 1.8 ~ 2.0 Gy，后续颅内病灶区缩野局部追加剂量至 54 ~ 59.4 Gy，脊髓病灶区追加剂量至 45 Gy。

4. 复发脑胶质瘤

评估复发脑胶质瘤再程放疗安全性时，应充分考虑肿瘤位置及大小。对于较小的复发病灶，回顾性研究多采用立体定向放射外科治疗或低分次立体定向放射治疗技术^{104, 105}，传统的常规分次放疗研究多集中在体积相对较大的复发病灶，由于复发前多接受过放疗，再次放疗剂量的叠加可能会造成脑组织的严重损伤，应充分考虑脑组织耐受性和放射性脑坏死的发生风险¹⁰⁶。研究显示：放疗联合贝伐珠单抗及替莫唑胺，能延长部分患者的无进展生存时间和总生存时间^{107, 108}。

5. 放射性脑损伤

放疗对脑组织损伤依据发生的时间和临床表现划分为三种不同类型：急性（放疗中或放疗后 6 周内）、亚急性（放疗后 6 周至 6 个月）和晚期（放疗后数月至数年）。

（1）急性和亚急性放射损伤：急性和亚急性放射损伤可能为血管扩张、血脑屏障受损和水肿所致。急性损伤表现为颅高压征象，如恶心、呕吐、头痛和嗜睡等。通常是短暂且可逆，应用皮质类固醇可缓解症状，在 MRI 上有时

表现出弥漫性水肿；亚急性放射性脑损伤表现为嗜睡和疲劳，通常可在数周内自愈，必要时予以皮质类固醇类药物以控制症状。

（2）晚期放射损伤：晚期放射反应常常是进行性和不可逆的，包括白质脑病、放射性坏死和其他各种病变（多为血管性病变）。放疗总剂量、分次剂量等与白质脑病的发生直接相关^{109, 110}。非治疗相关因素包括一些使血管性损伤易感性增加的伴随疾病，如糖尿病、高血压及高龄等，均可使白质脑病的发生率增加。同步化疗也是另外一个危险因素¹¹⁰。脑胶质瘤替莫唑胺同步放化疗后假性进展发生率明显增高，其本质就是早期放射性坏死。放疗最严重的晚期反应是放射性坏死，发生率约为3%~24%。放疗后3年是出现高峰。放射性坏死的临床表现与肿瘤复发相似，如初始症状的再次出现，原有的神经功能障碍恶化和影像学上出现进展且不可逆的强化病灶，其周围有相关水肿。减少放射损伤根本在于预防，合理规划照射总剂量，分次量及合适的靶区体积可有效减少放射性坏死发生率。

（三）药物治疗。

化疗是通过使用化学药物杀灭肿瘤细胞的治疗方法，化疗可以延长脑胶质瘤患者的无进展生存时间及总生存时间^{111, 112}。高级别胶质瘤生长及复发迅速，进行积极有效的个体化化疗更有价值。其他药物治疗如分子靶向和生物免疫治疗等，目前均尚在临床试验阶段。鼓励有条件及符合

条件的患者，在不同疾病阶段参加药物临床试验。

1. 基本原则

(1) 肿瘤切除程度影响化疗效果。推荐在最大范围安全切除肿瘤的基础上进行化疗。

(2) 术后应尽早开始足量化疗。在保证安全的基础上，完成既定方案，可获得最佳治疗效果，同时应注意药物毒性并监测免疫功能。

(3) 选择作用机制不同及毒性不重叠的药物进行联合化疗，减少毒性和耐药发生率。

(4) 根据组织病理和分子病理，针对性选择合适化疗方案。

(5) 某些抗肿瘤和抗癫痫药物会相互影响，同时使用时应酌情选择。

(6) 积极参与有效可行的药物临床试验。

2. 高级别脑胶质瘤

(1) 经典化疗方案：

① Stupp 方案：放疗期间同步口服替莫唑胺 $75\text{mg}/(\text{m}^2 \cdot \text{d})$ ，连服 42 天；同步放化疗结束 4 周，进入辅助化疗阶段，口服替莫唑胺 $150 \sim 200\text{mg}/(\text{m}^2 \cdot \text{d})$ ，连用 5 天，每 28 天重复，共 6 个周期。

② PCV 方案：甲基苄肼 $60\text{mg}/(\text{m}^2 \cdot \text{d})$ 第 8~21 天，洛莫司汀 $110\text{mg}/(\text{m}^2 \cdot \text{d})$ 第 1 天，长春新碱 $1.4\text{mg}/\text{m}^2$ 第 8、29 天，8 周为 1 个周期。

应用于胶质瘤治疗的药物还有卡莫司汀、伊立替康、依托泊苷、顺铂、卡铂等。

(2) 3级胶质瘤化疗：3级胶质瘤化疗，目前没有标准方案，推荐在分子病理指导下选择放疗联合PCV/替莫唑胺的多种化疗方案（2级证据）¹¹³，或参加临床试验。

具有1p/19q联合缺失的3级少突胶质细胞瘤，推荐放疗¹⁰²加PCV化疗方案（1级证据）^{90, 91}，放疗加同步和/或辅助替莫唑胺化疗（2级证据）^{90, 91}；对于无1p/19q联合缺失者推荐放疗加辅助替莫唑胺化疗¹¹⁴。

KPS<60的3级胶质瘤，推荐短程或常规放疗联合替莫唑胺化疗（2级证据）¹¹⁵。

(3) GBM化疗（年龄≤70岁）：KPS≥60患者，若存在MGMT启动子区甲基化，推荐常规放疗加同步和辅助替莫唑胺化疗加或不加电场治疗（1级证据）⁸⁵，还可推荐常规放疗加同步和辅助替莫唑胺联合洛莫司汀化疗（2级证据）¹¹⁶或临床试验；对于MGMT启动子区非甲基化或甲基化情况不明确者，推荐放疗加同步和辅助替莫唑胺化疗加或不加电场治疗（1级证据）⁸⁵，或临床试验。

KPS<60患者，推荐短程放疗，加或不加同步和辅助替莫唑胺化疗（2级证据）¹¹⁵；存在MGMT启动子区甲基化者，也可单独替莫唑胺化疗（2级证据）。

(4) 间变性室管膜瘤化疗：化疗通常在肿瘤复发，或出现全脑全脊髓播散时进行，常用药物：铂剂、依托泊苷、

洛莫司汀、卡莫司汀以及替莫唑胺等，或参加临床试验。

3. 低级别脑胶质瘤

目前低级别胶质瘤化疗争议较大，主要包括：化疗时机、化疗方案、化疗与放疗次序等。

根据目前循证医学证据，对于高危低级别胶质瘤患者，应积极考虑放疗联合化疗^{117, 118}。推荐化疗方案包括：PCV方案（1级证据）¹¹⁹；替莫唑胺化疗（2级证据）¹²⁰；替莫唑胺同步和/或辅助化疗（2级证据）¹²⁰。

对于有 BRAFV600E 激活突变或 NTRK 融合的低级别胶质瘤患者可推荐合适的靶向药物。

4. 复发脑胶质瘤

目前尚无针对标准治疗后复发胶质瘤的标准化疗方案。如为高级别复发胶质瘤，强烈建议优先选择临床试验，如果无合适临床试验，可采用以下方案：

（1）低级别胶质瘤复发后可选方案：①放疗加辅助PCV化疗；②放疗加辅助替莫唑胺化疗；③放疗同步和辅助替莫唑胺化疗；④既往没有替莫唑胺治疗史的患者使用替莫唑胺¹²⁰；⑤洛莫司汀或卡莫司汀；⑥PCV方案¹²¹；⑦以卡铂或顺铂为基础的化疗方案¹²²；⑧如有 BRAFV600E 激活突变或 NTRK 融合者可推荐相应的靶向药物。

（2）3级胶质瘤复发后可选方案：①替莫唑胺¹²³；②洛莫司汀或卡莫司汀¹²⁴；③PCV方案；④贝伐珠单抗¹²⁵；⑤贝伐珠单抗加化疗（卡莫司汀/洛莫司汀，替莫唑胺）；⑥

依托泊苷¹²⁶；⑦以卡铂或顺铂为基础的化疗方案；⑧如有 BRAFV600E 激活突变或 NTRK 融合者可推荐相应的靶向药物。

（3）GBM 复发后可选方案：①贝伐珠单抗¹²⁷；②替莫唑胺¹²⁸；③洛莫司汀或卡莫司汀；④ PCV 方案；⑤瑞戈非尼¹²⁹；⑥贝伐珠单抗加化疗（卡莫司汀/洛莫司汀，替莫唑胺）；⑦依托泊苷；⑧以卡铂或顺铂为基础的化疗方案；⑨如有 BRAF V600E 激活突变或 NTRK 融合者可推荐相应的靶向药物。

（四）电场治疗。

肿瘤治疗电场的原理是通过中频低场强的交变电场持续影响肿瘤细胞内极性分子的排列，从而干扰肿瘤细胞有丝分裂，发挥抗肿瘤作用。用于脑胶质瘤治疗的电场治疗系统是一种无创便携式设备，通过贴敷于头皮的电场贴片发挥作用，目前研究显示电场治疗安全且有效¹³⁰，推荐用于新诊断 GBM（1 级证据）和复发高级别脑胶质瘤的治疗（2 级证据）。2020 年 5 月，国家药品监督管理局通过了电场治疗的上市申请，并批准将其与替莫唑胺联合用于新诊断 GBM 患者的治疗，以及作为单一疗法用于复发 GBM 患者的治疗。

（五）老年脑胶质瘤治疗原则。

目前对老年的定义尚没有统一标准，本指南所指老年是指年龄>70 周岁者。GBM 是老年胶质瘤最常见的病理类型，老年 GBM 具有独特的分子遗传学特征，主要包括 ATRX、

BRAF、IDH 和 TP53 突变率明显下降，PTEN 突变率明显增加¹³¹，TP53 突变和 EGFR 扩增可能与患者预后相关¹³²。老年 GBM 患者的治疗方案主要包括手术切除、放疗以及替莫唑胺化疗。对于 KPS \geq 60 的老年 GBM 患者，美国 2021 年 NCCN 指南还推荐电场治疗（1 级证据）。

1. 手术治疗

手术切除肿瘤可以使老年 GBM 患者得到肯定的生存获益（1 级证据）¹³³，全切肿瘤更有利于术后功能的恢复（2 级证据）¹³⁴。综合老年状态评估评价较好者，手术切除具有良好的安全性和临床获益¹³⁵。因此，老年胶质瘤患者同样优先推荐手术治疗，而 80 岁以上老年患者需要慎重考虑手术，术前评分较差的老年患者不推荐手术治疗。

2. 放疗和化疗

放疗和化疗可以明确延长患者总生存时间。老年 GBM 患者，如 KPS \geq 60 推荐应用短程或常规放疗联合替莫唑胺化疗（1 级证据）¹³⁶；如 KPS < 60 者则推荐短程放疗或替莫唑胺化疗。

（六）弥漫性中线胶质瘤治疗原则。

弥漫性中线胶质瘤是指发生于丘脑、脑干和脊髓的中线结构胶质瘤。国内目前尚无确切的流行病学数据，国外报道：儿童发病高峰 6~7 岁，成人 20~50 岁，没有明显性别差异¹³⁷，治疗困难，预后极差。2021 年 WHO 中枢神经系统肿瘤分类将弥漫性中线胶质瘤定为 4 级。临床和影像

怀疑弥漫性中线胶质瘤患者建议检测 H3K27M 变异情况，主要包括 H3.3 K27 突变、H3.1/2 K27 突变、H3 野生伴 EZHIP 过表达、EGFR 突变，其中 H3K27M 突变是小儿弥漫内生性桥脑胶质瘤最常见改变，患者预后更差^{138, 139}。

1. 手术治疗

肿瘤位置险要且呈浸润性生长，手术难以做到肿瘤完全切除，通常不被常规优先推荐。多数情况下肿瘤活检可行并被推荐，目的是明确病理和分子病理，指导综合治疗¹⁴⁰。

2. 放疗和化疗

目前尚无成熟的放疗和化疗方案。放疗可提高部分患者肿瘤客观反应率（3 级证据）¹⁴¹，可参考 GBM 治疗方案¹⁴²，根据具体情况适当调整放疗剂量。放疗联合替莫唑胺化疗或靶向治疗也是治疗选择^{142, 143}，推荐合适的患者参加临床试验。

（七）康复及姑息性治疗。

脑胶质瘤患者术后大多存在不同程度的生理功能和社会心理方面的障碍，这些障碍限制了患者的日常活动和社会参与度，降低了患者的生活质量。合理适度的康复治疗能够有效降低脑胶质瘤相关致残率，是脑胶质瘤临床管理中不可或缺的重要环节。此外，脑胶质瘤患者在整个疾病发展过程中需要全面的姑息性治疗，适当的姑息性治疗可以有效减轻脑胶质瘤患者的症状负担，并改善患者（特别

是终末期患者)及看护人员的生活质量。以上两类治疗的临床管理同样需要脑胶质瘤治疗团队的关注。

1. 康复治疗的模式

对于胶质瘤患者的康复治疗,目前推荐采用国内已广泛应用的三级康复医疗服务体系:一级康复指患者早期在神经外科肿瘤病房的早期康复治疗,是神经外科肿瘤医师在术后针对患者术后可能的并发症及功能障碍进行的康复活动指导,推荐在患者接受手术或其他治疗后,生命体征稳定的情况下早期进行;二级康复是指患者转入综合医院康复病房或专业康复机构后进行的康复治疗;三级康复指患者在社区或家中继续进行的康复治疗,应由社区康复医师在二级康复的基础上重新制订康复计划并实施,如患者功能相对恢复较好,可由康复医师对患者及家属进行康复教育,使患者在家自行进行康复锻炼。

2. 常见康复问题及评估

脑胶质瘤所导致的康复问题可分为残损、活动限制和参与受限3个层次。(1)残损:主要包括肢体肌肉无力、感觉缺失、平衡障碍、吞咽障碍、构音障碍、失语症、认知障碍和心理障碍等。肌力可用徒手肌力测试评定,感觉缺失可用Fugl-meyer四肢感觉功能评测法评定,平衡障碍则可用伯格平衡量表评定,吞咽障碍可用洼田饮水试验、视频吞咽造影检查评定,构音障碍可用改良Frenchay法评定,失语症可用波士顿诊断性失语检查法,认知障碍评定

可用简易精神状态检查法、认知与精神测定量表评定，焦虑和抑郁可用汉密尔顿焦虑和抑郁量表评定。（2）活动限制：指上述神经残损导致患者在移动和自我照料方面的困难。可采用巴塞尔指数、功能独立性量表评定。（3）参与受限：指上述神经残损导致患者在就业、家庭生活及社会融合等方面的困难。可采用健康调查量表 36 评定。

3. 常见康复治疗策略

脑胶质瘤患者的康复治疗涉及多学科跨领域的合作，需要遵循集体协同的工作模式，其康复治疗策略涵盖范围也较广，具体如下：

（1）运动障碍治疗：脑胶质瘤患者的运动功能障碍并非一定由胶质瘤本身造成，也可能是手术切除、放疗以及化疗的并发症。其康复治疗以运动疗法为主，包括正确体位的摆放、关节活动度练习、肌力训练、耐力训练、神经肌肉促进技术训练、平衡及协调性训练、步态训练和呼吸训练等。对于身体条件能支持正常锻炼的胶质瘤患者，国际专家组织建议每周进行至少 150 分钟的中等强度或 75 分钟的高等强度有氧运动，并进行两组主要肌群的强化锻炼¹⁴⁴。此外，针对部分术后出现运动功能障碍的患者，可采用经颅磁刺激的方式，对重要的功能网络节点进行刺激，促进节点功能重塑，加快患者术后运动功能康复¹⁴⁵。

（2）感觉障碍治疗：在脑胶质瘤患者中，感觉障碍通常是由包括初级感觉皮质在内的体感通路的直接损伤引起

的。在有效治疗原发肿瘤或停用引起并发症的化疗药物后，感觉障碍可能会得到明显缓解或改善。患有感觉障碍的患者需要接受适当的康复治疗以防止其感觉功能进行性下降，物理疗法通常是针对患者的静态姿势、转移和步态进行训练，并鼓励患者更多的依赖视觉而不是感觉去感知周围环境。此外，可以训练患者在行走和上下楼梯时使用拐杖一类的辅助设备，以补偿其下肢本体感觉敏锐度的降低。

（3）言语-语言障碍治疗：言语-语言障碍包括构音障碍及失语症等，需要根据患者言语-语言评定的结果分别采用促进言语功能恢复的训练和非言语交流方式的使用训练。前者包括语音训练、听觉理解能力训练、口语表达训练等，后者包括手势语、画图、交流板、交流手册及电脑交流装置使用训练。

（4）吞咽障碍治疗：63%的脑肿瘤患者在早期康复治疗中会出现吞咽障碍，吞咽障碍通常都会逐渐改善，50%的患者在出院时可以恢复正常饮食。吞咽障碍的康复治疗策略主要包括营养摄入途径的改变、促进吞咽功能恢复的康复训练、食物性状和进食体位的调整、吞咽康复相关的康复护理和教育四个方面。

（5）认知障碍治疗：脑胶质瘤及其相关治疗可以导致认知功能的跨领域损害，多表现为记忆缺陷（主要是工作记忆）、执行功能、注意力、定向力和视空间功能障碍等。既往研究已证实，规范的认知康复有助于脑胶质瘤患者认

知功能的改善。认知康复治疗的内容主要包括增强对认知缺损认识和理解的教育、减少认知缺损所造成影响的适应性治疗及针对认知缺损的修复性治疗，其中适应性和修复性治疗应以患者的生活方式和工作需要为导向。

(6) 心理治疗：针对脑胶质瘤患者出现的焦虑和抑郁，可通过心理干预的方法来缓解和消除。对于中、重度焦虑或抑郁患者可酌情给予抗焦虑和抑郁的药物。同时应兼顾对患者的家属、护工的心理支持和教育。

(7) 作业治疗：作业治疗是指以应用与日常生活、工作有关的各种作业活动或工艺过程中的某个运动环节作为训练方式，以最终提高患者在生活自理、工作及休闲活动上的独立能力为目的的治疗方法。主要包括维持日常生活所必需的基本作业治疗、创造价值的作业治疗、消遣性或文娱性作业治疗、教育性作业治疗及辅助支具使用训练等。

(8) 康复工程：对于脑胶质瘤患者的肢体无力和平衡障碍，可以通过康复工程制作各种辅助器具，以改善患者的日常生活能力。如：用佩戴踝足矫形器来改善足下垂，用宽基底的四脚杖、标准助行器或半助行器来增加支撑面从而降低步行或站立时的跌倒风险等。

(9) 药物治疗：患者康复治疗过程中出现肢体痉挛或疼痛、肺部及尿路感染、抑郁或焦虑等症状时，酌情使用一些对症药物是很有必要的。但与此同时，应当慎重使用对症支持性药物，因为这些药物可能是导致认知功能障碍

的潜在原因。此外，不建议基于预防或治疗认知功能下降的原因对脑胶质瘤患者进行相关药物治疗。

（10）祖国传统医学和其他康复治疗：可选择针灸、推拿和拳操用于脑胶质瘤患者的康复。

4. 姑息性治疗的内涵及基本原则

姑息性治疗又称舒缓性治疗，是给予生存期有限的患者（包括恶性肿瘤以及非肿瘤患者，如恶性肿瘤被确诊为晚期时、慢性充血性心力衰竭晚期、慢性阻塞性肺疾病末期等）及家属全面的综合治疗和照护，尽力保障终末期患者的生存质量，同时也帮助其家属渡过这一艰难时期的治疗形式。姑息性治疗的主要目的不是延长生命或治愈疾病，而是减轻患者症状，维持或改善其功能和生活质量。世界卫生组织指出，姑息性治疗“应在疾病早期，与其他旨在延长生命的疗法结合使用”。由于大多数脑胶质瘤患者无法治愈，因此姑息性治疗在这一患者群体中显得尤为重要，特别是在生命终末期阶段。根据欧洲神经肿瘤协会在2017年发布的胶质瘤患者姑息性治疗指南，生命终末期被定义为临终前的最后3个月。

医师在进行姑息性治疗的过程中需注意以下基本原则：

- （1）以患者为中心；
- （2）关注患者的意愿、舒适和尊严；
- （3）不以治愈疾病为焦点；
- （4）接受不可避免的死亡；
- （5）不加速也不延缓死亡。

5. 姑息性治疗过程中的症状管理

症状控制是姑息性治疗的基础和核心内容。减轻症状，尽可能让患者保持身体上的舒适，是在心理、社会等其他层面对患者进行照顾的基础。

胶质瘤患者根据疾病性质、部位、治疗等的不同，其临床症状也具有较强的个体差异。其中头痛、癫痫、静脉血栓、疲劳、情绪和行为障碍是常见的问题。对症处理是帮助终末期患者的第一步，对症处理的方案需要随患者病情变化不断调整，直至达到最佳效果。在疾病的终末期，要尤其重视以下几点：（1）谵妄控制；（2）营养与呼吸支持；（3）预立治疗规划；（4）医患沟通与组织工作。

五、MDT

胶质瘤 MDT 是根据不同胶质瘤患者的疾病状况和各方面的实际情况，由多个相关学科专业人员共同讨论，综合不同学科的专业意见，作出诊断并制定治疗方案，定期进行疗效评估，根据评估结果不断调整诊疗方案，以期取得最佳疗效的一种诊疗模式，旨在为胶质瘤患者提供个体化、综合性的诊疗服务¹⁴⁶。脑胶质瘤 MDT 的目标是整合神经肿瘤相关多学科优势，以患者为中心，提供一站式医疗服务，实现最佳序贯治疗。

MDT 组织形式包括 MDT 病例讨论会和 MDT 联合门诊等形式^{126,197}。MDT 可为脑胶质瘤患者带来诸多获益：①方便患者就医的同时提高了患者对既定诊治方案的依从性；②MDT 的实施可提高患者进入临床试验的可能性；③实施 MDT 可改

善患者预后；④MDT 有助于临床试验和科研的开展。MDT 同时也为医疗团队带来诸多益处：①提高了医疗团队成员之间的沟通，增加了团队成员的学习和受教育机会；②实施 MDT 时团队成员共享决策，更易获得最佳实践和循证医学的建议；③MDT 临床决策制定和治疗实施责任由成员们共同承担，可降低团队成员工作压力，减少医疗纠纷；④MDT 还有利于科研工作的开展，提高医疗单位的学术水平。

MDT 由相关专科医师和专业人员组成。推荐根据疾病诊治的不同阶段，以关键临床问题为导向，组织脑胶质瘤 MDT 成员实施。核心临床专业包括神经外科、医学影像、神经病理和分子病理、放射肿瘤学、神经肿瘤、神经内科。其他可选专业包括感染科、血液科、内分泌科、神经心理、神经康复、临床护理、生物样本库、姑息治疗等。MDT 的组织机构包括：①召集人（首席专家）：由权威专家担任，对 MDT 项目全权负责；②各科专家：专家一般应具有副高职称或高年资主治医师以上资格，有良好的神经肿瘤诊治基础并热心从事该事业；专家定期参与 MDT 讨论，并负责提供病例，准备资料等；③记录员：全程记录 MDT，统计 MDT 病例的临床资料；④秘书（协调员）：协助召集人进行 MDT 的全程组织；⑤MDT 委员会：可考虑成立 MDT 委员会，制定 MDT 制度并监督 MDT 执行。MDT 应根据亟待解决关键临床问题，设定每一期病例讨论会的召集人（首席专家）。召集人一般由患者的临床主诊科室的权威专家担任，主持

并全程参与讨论。

对初次诊治患者，MDT 实施路径包括讨论诊断及鉴别诊断，拟诊脑胶质瘤后决策是否手术及手术方式。对术后患者，获取组织标本，经过组织病理诊断和分子检测最终获得准确的整合病理报告，明确诊断脑胶质瘤，则讨论下一步治疗方案。如病理存疑，则讨论下一步措施（如转入其他相关科室治疗或观察）。在治疗及随访过程中，如有需要可再次提请 MDT 讨论，调整治疗方案，对可疑复发患者，需要讨论病变性质（如治疗反应、肿瘤进展）及下一步医疗措施。复发脑胶质瘤常规治疗无效且需要纳入新型药物临床试验的病例，建议进行 MDT 讨论。MDT 应得到所属医院管理部门支持，并建立临床数据管理和疗效反馈制度。

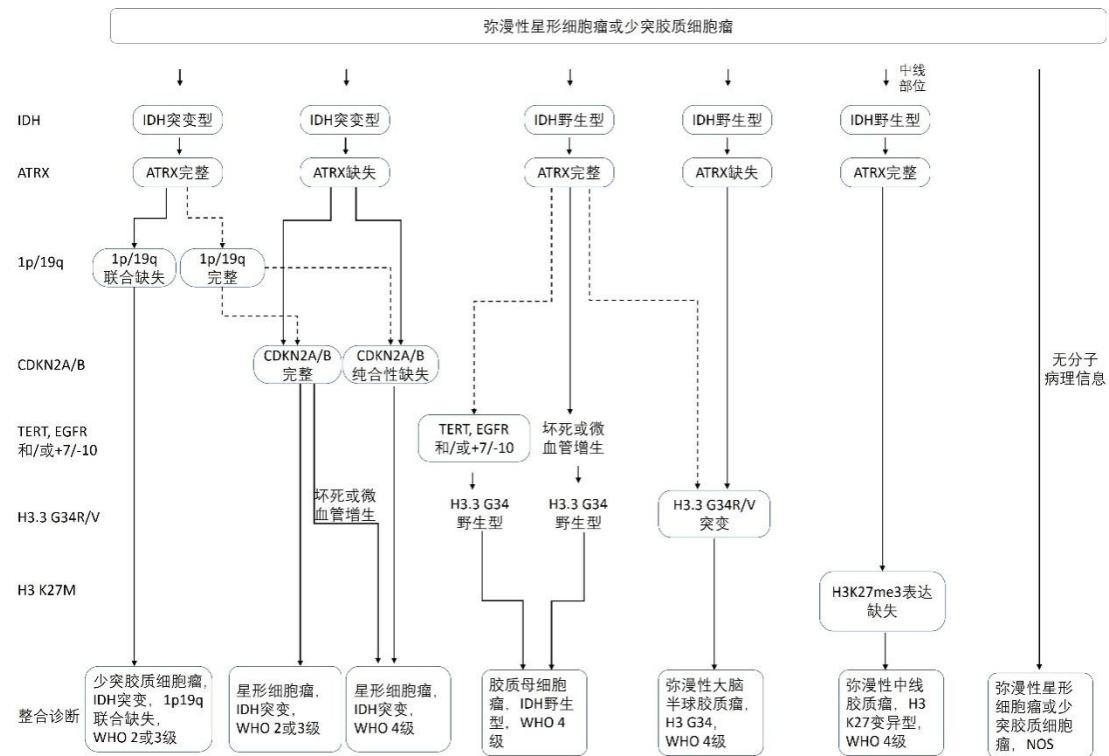
六、附录

附录一证据等级（牛津循证医学中心 2011 版）

	步骤 1	步骤 2	步骤 3	步骤 4	步骤 5
(临床)问题	(等级 1*)	(等级 2*)	(等级 3*)	(等级 4*)	(等级 5*)
这个疾病有多普遍? (患病率)	当地的, 当前的随机样本调查(或普查)	与当地情况相匹配调查的系统综述**	当地的, 非随机样本调查**	病例系列**	N/A
诊断或监测试验是否准确(诊断)	一致地应用了参考标准和盲法的横断面研究的系统综述	一致地应用了参考标准和盲法的横断面研究	非连续病例研究, 或研究未能一致地应用参考标准**	病例对照研究, 或应用了差的或非独立的参考标准**	基于机制的推理
若不加这个治疗会发生什么?(预后)	起始队列研究的系统综述	起始队列研究	队列研究或随机研究的对照组**	病例系列或病例对照研究, 或低质量预后队列研究**	N/A
这个治疗有用吗?(治疗效益)	随机试验或单病例随机对照试验的系统综述	随机试验或具有巨大效果的观察性研究	非随机对照队列/随访研究**	病例系列, 病例对照研究, 或历史对照研究**	基于机制的推理
这个治疗常见的伤害是什么(治疗伤害)	随机试验的系统综述, 巢式病例对照研究的系	单个随机试验或(特殊地)具有巨大效果的观	非随机对照队列/随访研究(上市后监测)提	病例系列, 病例对照研究, 或历史对照研	基于机制的推

害)	统综述，针对你所提临床问题患者的 n-of-1 试验，具有巨大效果的观察性研究	察性研究	供，足够数量来排除常见的伤害（对长期伤害需要足够长的随访时间）**	究**	理
这个治疗少见的伤害是什么？(治疗伤害)	随机试验或 N-of-1 试验的系统综述	随机试验或（特殊地）具有巨大效果的观察性研究			
这个试验（早期发现）值得吗？（筛查）	随机研究的系统综述	随机试验	非随机对照队列/随访研究**	病例系列，病例对照研究，或历史对照研究**	基于机制的推理

附图 1 脑胶质瘤整合病理诊断流程图



附图 2 脑胶质瘤临床综合诊疗流程与推荐证据级别



备注：RT, radiotherapy; PCV, procarbazine, lomustine and vincristine regimen; TMZ, temozolomide; BSC, best supportive care; HFRT, hypofractionated radiotherapy; KPS, Karnofsky performance status; TTF, tumor-treating fields.

附件 3

脑胶质瘤诊疗指南（2022 年版）

编写审定专家组

组长：江涛

副组长：万经海、邱晓光、毛颖、马文斌、蒋传路、

尤永平、康德智、李维平、康春生、李文斌、

刘云会、毛庆、屈延、王伟民、王磊、杨学军、

于如同、余新光、牟永告、魏新亭、张剑宁

成员：艾琳、陈凌、陈谦学、陈礼刚、窦长武、戴宜武、

费舟、冯华、丰玉功、洪涛、胡飞、吉宏明、

季楠、黄玮、计颖、李刚、李桂林、李良、李少武、

李蕴潜、林志雄、刘献志、刘艳辉、刘志雄、罗林、

吕中强、吕圣青、牛朝诗、潘亚文、庞琦、漆松涛、

秦智勇、盛晓芳、陶荣杰、施炜、张俊平、王磊、

王暉、王茂德、王晓光、吴劲松、吴安华、张建民、

张志文、张忠、张伟、赵刚

共同执笔：张伟、樊星、李守巍、刘幸、李博、刘彦伟、

陈宝师、柴睿超、陈绪珠、王政、李冠璋、

王引言

参考文献

- [1] LOUIS D N, PERRY A, WESSELING P, et al. The 2021 WHO Classification of Tumors of the Central Nervous System: a summary [J]. *Neuro Oncol*, 2021, 23(8): 1231-51.
- [2] JIANG T, MAO Y, MA W, et al. CGCG clinical practice guidelines for the management of adult diffuse gliomas [J]. *Cancer Lett*, 2016, 375(2): 263-73.
- [3] JIANG T, NAM D H, RAM Z, et al. Clinical practice guidelines for the management of adult diffuse gliomas [J]. *Cancer Lett*, 2021, 499: 60-72.
- [4] DUNET V, POMONI A, HOTTINGER A, et al. Performance of 18F-FET versus 18F-FDG-PET for the diagnosis and grading of brain tumors: systematic review and meta-analysis [J]. *Neuro Oncol*, 2016, 18(3): 426-34.
- [5] PAFUNDI D H, LAACK N N, YOULAND R S, et al. Biopsy validation of 18F-DOPA PET and biodistribution in gliomas for neurosurgical planning and radiotherapy target delineation: results of a prospective pilot study [J]. *Neuro Oncol*, 2013, 15(8): 1058-67.
- [6] WELLER M, VAN DEN BENT M, HOPKINS K, et al. EANO guideline for the diagnosis and treatment of anaplastic gliomas and glioblastoma [J]. *Lancet Oncol*, 2014, 15(9): e395-403.
- [7] WEBER D C, CASANOVA N, ZILLI T, et al. Recurrence pattern after [(18)F]fluoroethyltyrosine-positron emission tomography-guided radiotherapy for high-grade glioma: a prospective study [J]. *Radiother Oncol*, 2009, 93(3): 586-92.
- [8] MIWA K, MATSUO M, OGAWA S, et al. Re-irradiation of recurrent glioblastoma multiforme using 11C-methionine PET/CT/MRI image fusion for hypofractionated stereotactic radiotherapy by intensity modulated radiation therapy [J]. *Radiat Oncol*, 2014, 9: 181.
- [9] TRALINS K S, DOUGLAS J G, STELZER K J, et al. Volumetric analysis of 18F-FDG PET in glioblastoma multiforme: prognostic information and possible role in definition of target volumes in radiation dose escalation [J]. *J Nucl Med*, 2002, 43(12): 1667-73.
- [10] MANABE O, HATTORI N, YAMAGUCHI S, et al. Oligodendroglial component complicates the prediction of tumour grading with metabolic imaging [J]. *Eur J Nucl Med Mol Imaging*, 2015, 42(6): 896-904.
- [11] JANSEN N L, SCHWARTZ C, GRAUTE V, et al. Prediction of oligodendroglial histology and LOH 1p/19q using dynamic [(18)F]FET-PET imaging in intracranial WHO grade II and III gliomas [J]. *Neuro Oncol*, 2012, 14(12): 1473-80.
- [12] HUTTERER M, NOWOSIELSKI M, PUTZER D, et al. [18F]-fluoro-ethyl-L-tyrosine PET: a valuable diagnostic tool in neuro-oncology, but not all that glitters is glioma [J]. *Neuro Oncol*, 2013, 15(3): 341-51.
- [13] RAPP M, HEINZEL A, GALLDIKS N, et al. Diagnostic performance of 18F-FET PET in newly diagnosed cerebral lesions suggestive of glioma [J]. *J Nucl Med*, 2013, 54(2): 229-35.
- [14] WEN P Y, MACDONALD D R, REARDON D A, et al. Updated response assessment criteria for high-grade gliomas: response assessment in neuro-oncology working group [J]. *J Clin Oncol*, 2010, 28(11): 1963-72.
- [15] BRANDES A A, TOSONI A, FRANCESCHI E, et al. Recurrence pattern after temozolomide concomitant with and adjuvant to radiotherapy in newly diagnosed patients with

- glioblastoma: correlation With MGMT promoter methylation status [J]. *J Clin Oncol*, 2009, 27(8): 1275-9.
- [16] WALTER F, CLOUGHESY T, WALTER M A, et al. Impact of 3,4-dihydroxy-6-18F-fluoro-L-phenylalanine PET/CT on managing patients with brain tumors: the referring physician's perspective [J]. *J Nucl Med*, 2012, 53(3): 393-8.
- [17] HERRMANN K, CZERNIN J, CLOUGHESY T, et al. Comparison of visual and semiquantitative analysis of 18F-FDOPA-PET/CT for recurrence detection in glioblastoma patients [J]. *Neuro Oncol*, 2014, 16(4): 603-9.
- [18] ALBERT N L, WELLER M, SUCHORSKA B, et al. Response Assessment in Neuro-Oncology working group and European Association for Neuro-Oncology recommendations for the clinical use of PET imaging in gliomas [J]. *Neuro Oncol*, 2016, 18(9): 1199-208.
- [19] WELLER M, PFISTER S M, WICK W, et al. Molecular neuro-oncology in clinical practice: a new horizon [J]. *Lancet Oncol*, 2013, 14(9): e370-9.
- [20] ECKEL-PASSOW J E, LACHANCE D H, MOLINARO A M, et al. Glioma Groups Based on 1p/19q, IDH, and TERT Promoter Mutations in Tumors [J]. *N Engl J Med*, 2015, 372(26): 2499-508.
- [21] CANCER GENOME ATLAS RESEARCH N, BRAT D J, VERHAAK R G, et al. Comprehensive, Integrative Genomic Analysis of Diffuse Lower-Grade Gliomas [J]. *N Engl J Med*, 2015, 372(26): 2481-98.
- [22] HU H, MU Q, BAO Z, et al. Mutational Landscape of Secondary Glioblastoma Guides MET-Targeted Trial in Brain Tumor [J]. *Cell*, 2018, 175(6): 1665-78 e18.
- [23] 李飞, 时雨, 姚小红, 等. 2021 年世界卫生组织中枢神经系统肿瘤分类 (第五版) 局限性星形细胞胶质瘤分类解读 [J]. *中国现代神经疾病杂志*, 2021, 21(09): 804-8.
- [24] DUFFAU H. Is supratotal resection of glioblastoma in noneloquent areas possible? [J]. *World Neurosurg*, 2014, 82(1-2): e101-3.
- [25] WU J S, GONG X, SONG Y Y, et al. 3.0-T intraoperative magnetic resonance imaging-guided resection in cerebral glioma surgery: interim analysis of a prospective, randomized, triple-blind, parallel-controlled trial [J]. *Neurosurgery*, 2014, 61 Suppl 1: 145-54.
- [26] BELLO L, GAMBINI A, CASTELLANO A, et al. Motor and language DTI Fiber Tracking combined with intraoperative subcortical mapping for surgical removal of gliomas [J]. *Neuroimage*, 2008, 39(1): 369-82.
- [27] STUMMER W, PICHLMEIER U, MEINEL T, et al. Fluorescence-guided surgery with 5-aminolevulinic acid for resection of malignant glioma: a randomised controlled multicentre phase III trial [J]. *Lancet Oncol*, 2006, 7(5): 392-401.
- [28] ZINN P O, COLEN R R, KASPER E M, et al. Extent of resection and radiotherapy in GBM: A 1973 to 2007 surveillance, epidemiology and end results analysis of 21,783 patients [J]. *Int J Oncol*, 2013, 42(3): 929-34.
- [29] KRETH F W, THON N, SIMON M, et al. Gross total but not incomplete resection of glioblastoma prolongs survival in the era of radiochemotherapy [J]. *Ann Oncol*, 2013, 24(12): 3117-23.
- [30] LAWS E R, PARNEY I F, HUANG W, et al. Survival following surgery and prognostic factors for recently diagnosed malignant glioma: data from the Glioma Outcomes Project [J]. *J Neurosurg*, 2003, 99(3): 467-73.

- [31] SANAI N, POLLEY M Y, MCDERMOTT M W, et al. An extent of resection threshold for newly diagnosed glioblastomas [J]. *J Neurosurg*, 2011, 115(1): 3-8.
- [32] MCGIRT M J, CHAICHANA K L, ATTENELLO F J, et al. Extent of surgical resection is independently associated with survival in patients with hemispheric infiltrating low-grade gliomas [J]. *Neurosurgery*, 2008, 63(4): 700-7; author reply 7-8.
- [33] 中国脑胶质瘤协作组(CGCG). 成人幕上低级别胶质瘤的手术治疗指南 [J]. *中华神经外科杂志*, 2016, 32(07): 652-8.
- [34] MONTEMURRO N, PERRINI P, BLANCO M O, et al. Second surgery for recurrent glioblastoma: A concise overview of the current literature [J]. *Clin Neurol Neurosurg*, 2016, 142: 60-4.
- [35] ROBIN A M, LEE I, KALKANIS S N. Reoperation for Recurrent Glioblastoma Multiforme [J]. *Neurosurg Clin N Am*, 2017, 28(3): 407-28.
- [36] CHANG E F, CLARK A, SMITH J S, et al. Functional mapping-guided resection of low-grade gliomas in eloquent areas of the brain: improvement of long-term survival. Clinical article [J]. *J Neurosurg*, 2011, 114(3): 566-73.
- [37] 江涛, 王引言, 方晟宇. 全面解析运动功能网络的拓扑性质与保护机制 [J]. *中华神经外科杂志*, 2020, (02): 109-10-11.
- [38] 张忠, 江涛, 谢坚, 等. 唤醒麻醉和术中功能定位切除语言区胶质瘤 [J]. *中华神经外科杂志*, 2007, 23(09): 643-5.
- [39] 张忠, 江涛, 谢坚, 等. 术中功能定位切除辅助运动区低级别胶质瘤 [J]. *中华神经外科杂志*, 2008, (01): 35-8.
- [40] 白红民, 江涛, 王伟民, 等. 类别特异性命名区脑定位的临床研究 [J]. *中华神经外科杂志*, 2010, (12): 1067-70.
- [41] YORDANOVA Y N, MORITZ-GASSER S, DUFFAU H. Awake surgery for WHO Grade II gliomas within "noneloquent" areas in the left dominant hemisphere: toward a "supratotal" resection. Clinical article [J]. *J Neurosurg*, 2011, 115(2): 232-9.
- [42] WANG X, WANG Y Y, JIANG T, et al. Direct evidence of the left caudate's role in bilingual control: an intra-operative electrical stimulation study [J]. *Neurocase*, 2013, 19(5): 462-9.
- [43] HERVEY-JUMPER S L, LI J, LAU D, et al. Awake craniotomy to maximize glioma resection: methods and technical nuances over a 27-year period [J]. *J Neurosurg*, 2015, 123(2): 325-39.
- [44] JINGSHAN L, SHENGYU F, XING F, et al. Morphometry of the Hand Knob Region and Motor Function Change in Eloquent Area Glioma Patients [J]. *Clin Neuroradiol*, 2019, 29(2): 243-51.
- [45] MOLLER M, FREUND M, GREINER C, et al. Real time fMRI: a tool for the routine presurgical localisation of the motor cortex [J]. *Eur Radiol*, 2005, 15(2): 292-5.
- [46] XIE J, CHEN X Z, JIANG T, et al. Preoperative blood oxygen level-dependent functional magnetic resonance imaging in patients with gliomas involving the motor cortical areas [J]. *Chin Med J (Engl)*, 2008, 121(7): 631-5.
- [47] FANG S, LIANG J, QIAN T, et al. Anatomic Location of Tumor Predicts the Accuracy of Motor Function Localization in Diffuse Lower-Grade Gliomas Involving the Hand Knob Area [J]. *AJNR Am J Neuroradiol*, 2017, 38(10): 1990-7.
- [48] FANG S, BAI H X, FAN X, et al. A Novel Sequence: ZOOMit-Blood Oxygen Level-Dependent for Motor-Cortex Localization [J]. *Neurosurgery*, 2020, 86(2): E124-E32.

- [49] HALL W A, LIU H, TRUWIT C L. Functional magnetic resonance imaging-guided resection of low-grade gliomas [J]. *Surg Neurol*, 2005, 64(1): 20-7; discussion 7.
- [50] QIU T M, YAN C G, TANG W J, et al. Localizing hand motor area using resting-state fMRI: validated with direct cortical stimulation [J]. *Acta Neurochir (Wien)*, 2014, 156(12): 2295-302.
- [51] GUNNARSSON T, OLAFSSON E, SIGHVATSSON V, et al. Surgical treatment of patients with low-grade astrocytomas and medically intractable seizures [J]. *Acta Neurol Scand*, 2002, 105(4): 289-92.
- [52] FISHER R S, CROSS J H, D'SOUZA C, et al. Instruction manual for the ILAE 2017 operational classification of seizure types [J]. *Epilepsia*, 2017, 58(4): 531-42.
- [53] SCHEFFER I E, BERKOVIC S, CAPOVILLA G, et al. ILAE classification of the epilepsies: Position paper of the ILAE Commission for Classification and Terminology [J]. *Epilepsia*, 2017, 58(4): 512-21.
- [54] LIANG S, FAN X, ZHAO M, et al. Clinical practice guidelines for the diagnosis and treatment of adult diffuse glioma-related epilepsy [J]. *Cancer Med*, 2019, 8(10): 4527-35.
- [55] 唤醒状态下切除脑功能区胶质瘤手术技术指南(2018 版) [J]. *中国微侵袭神经外科杂志*, 2018, 23(08): 383-8.
- [56] DU G, ZHOU L, MAO Y. Neuronavigator-guided glioma surgery [J]. *Chin Med J (Engl)*, 2003, 116(10): 1484-7.
- [57] 吴劲松, 毛颖, 姚成军, 等. 术中磁共振影像神经导航治疗脑胶质瘤的临床初步应用(附 61 例分析) [J]. *中国微侵袭神经外科杂志*, 2007, (03): 105-9.
- [58] BELLO L, GALLUCCI M, FAVA M, et al. Intraoperative subcortical language tract mapping guides surgical removal of gliomas involving speech areas [J]. *Neurosurgery*, 2007, 60(1): 67-80; discussion -2.
- [59] DUFFAU H. Surgery of low-grade gliomas: towards a 'functional neurooncology' [J]. *Curr Opin Oncol*, 2009, 21(6): 543-9.
- [60] KIM S S, MCCUTCHEON I E, SUKI D, et al. Awake craniotomy for brain tumors near eloquent cortex: correlation of intraoperative cortical mapping with neurological outcomes in 309 consecutive patients [J]. *Neurosurgery*, 2009, 64(5): 836-45; discussion 345-6.
- [61] DE BENEDICTIS A, MORITZ-GASSER S, DUFFAU H. Awake mapping optimizes the extent of resection for low-grade gliomas in eloquent areas [J]. *Neurosurgery*, 2010, 66(6): 1074-84; discussion 84.
- [62] TALACCHI A, TURAZZI S, LOCATELLI F, et al. Surgical treatment of high-grade gliomas in motor areas. The impact of different supportive technologies: a 171-patient series [J]. *J Neurooncol*, 2010, 100(3): 417-26.
- [63] TATE M C, HERBET G, MORITZ-GASSER S, et al. Probabilistic map of critical functional regions of the human cerebral cortex: Broca's area revisited [J]. *Brain*, 2014, 137(Pt 10): 2773-82.
- [64] DUFFAU H, CAPELLE L, SICHEZ N, et al. Intraoperative mapping of the subcortical language pathways using direct stimulations. An anatomo-functional study [J]. *Brain*, 2002, 125(Pt 1): 199-214.
- [65] ROUX F E, DUFOR O, LAUWERS-CANCES V, et al. Electrostimulation mapping of spatial neglect [J]. *Neurosurgery*, 2011, 69(6): 1218-31.

- [66] MAGILL S T, HAN S J, LI J, et al. Resection of primary motor cortex tumors: feasibility and surgical outcomes [J]. *J Neurosurg*, 2018, 129(4): 961-72.
- [67] SANAI N, BERGER M S. Glioma extent of resection and its impact on patient outcome [J]. *Neurosurgery*, 2008, 62(4): 753-64; discussion 264-6.
- [68] ZHANG Z, JIANG T, XIE J, et al. Surgical strategies for glioma involving language areas [J]. *Chin Med J (Engl)*, 2008, 121(18): 1800-5.
- [69] LIMA G L O, DEZAMIS E, CORNS R, et al. Surgical resection of incidental diffuse gliomas involving eloquent brain areas. Rationale, functional, epileptological and oncological outcomes [J]. *Neurochirurgie*, 2017, 63(3): 250-8.
- [70] JIANG B, CHAICHANA K, VEERAVAGU A, et al. Biopsy versus resection for the management of low-grade gliomas [J]. *Cochrane Database Syst Rev*, 2017, 4: CD009319.
- [71] SHAN X, FAN X, LIU X, et al. Clinical characteristics associated with postoperative seizure control in adult low-grade gliomas: a systematic review and meta-analysis [J]. *Neuro Oncol*, 2018, 20(3): 324-31.
- [72] ENGLLOT D J, HAN S J, BERGER M S, et al. Extent of surgical resection predicts seizure freedom in low-grade temporal lobe brain tumors [J]. *Neurosurgery*, 2012, 70(4): 921-8; discussion 8.
- [73] YOU G, SHA Z Y, YAN W, et al. Seizure characteristics and outcomes in 508 Chinese adult patients undergoing primary resection of low-grade gliomas: a clinicopathological study [J]. *Neuro Oncol*, 2012, 14(2): 230-41.
- [74] WANG Y Y, ZHANG T, LI S W, et al. Mapping p53 mutations in low-grade glioma: a voxel-based neuroimaging analysis [J]. *AJNR Am J Neuroradiol*, 2015, 36(1): 70-6.
- [75] ZAATREH M M, SPENCER D D, THOMPSON J L, et al. Frontal lobe tumoral epilepsy: clinical, neurophysiologic features and predictors of surgical outcome [J]. *Epilepsia*, 2002, 43(7): 727-33.
- [76] YAO P S, ZHENG S F, WANG F, et al. Surgery guided with intraoperative electrocorticography in patients with low-grade glioma and refractory seizures [J]. *J Neurosurg*, 2018, 128(3): 840-5.
- [77] PEREIRA L C, OLIVEIRA K M, L'ABBATE G L, et al. Outcome of fully awake craniotomy for lesions near the eloquent cortex: analysis of a prospective surgical series of 79 supratentorial primary brain tumors with long follow-up [J]. *Acta Neurochir (Wien)*, 2009, 151(10): 1215-30.
- [78] LIMA G L, DUFFAU H. Is there a risk of seizures in "preventive" awake surgery for incidental diffuse low-grade gliomas? [J]. *J Neurosurg*, 2015, 122(6): 1397-405.
- [79] BOETTO J, BERTRAM L, MOULINIE G, et al. Low Rate of Intraoperative Seizures During Awake Craniotomy in a Prospective Cohort with 374 Supratentorial Brain Lesions: Electrocorticography Is Not Mandatory [J]. *World Neurosurg*, 2015, 84(6): 1838-44.
- [80] VECHT C J, KERKHOF M, DURAN-PENA A. Seizure prognosis in brain tumors: new insights and evidence-based management [J]. *Oncologist*, 2014, 19(7): 751-9.
- [81] DI BONAVENTURA C, ALBINI M, D'ELIA A, et al. Epileptic seizures heralding a relapse in high grade gliomas [J]. *Seizure*, 2017, 51: 157-62.
- [82] KAHLENBERG C A, FADUL C E, ROBERTS D W, et al. Seizure prognosis of patients with low-grade tumors [J]. *Seizure*, 2012, 21(7): 540-5.
- [83] SUN M Z, OH T, IVAN M E, et al. Survival impact of time to initiation of

- chemoradiotherapy after resection of newly diagnosed glioblastoma [J]. *J Neurosurg*, 2015, 122(5): 1144-50.
- [84] MERCHANT T E, KUN L E, WU S, et al. Phase II trial of conformal radiation therapy for pediatric low-grade glioma [J]. *J Clin Oncol*, 2009, 27(22): 3598-604.
- [85] CABRERA A R, KIRKPATRICK J P, FIVEASH J B, et al. Radiation therapy for glioblastoma: Executive summary of an American Society for Radiation Oncology Evidence-Based Clinical Practice Guideline [J]. *Pract Radiat Oncol*, 2016, 6(4): 217-25.
- [86] CHANG E L, AKYUREK S, AVALOS T, et al. Evaluation of peritumoral edema in the delineation of radiotherapy clinical target volumes for glioblastoma [J]. *Int J Radiat Oncol Biol Phys*, 2007, 68(1): 144-50.
- [87] GILBERT M R, WANG M, ALDAPE K D, et al. Dose-dense temozolomide for newly diagnosed glioblastoma: a randomized phase III clinical trial [J]. *J Clin Oncol*, 2013, 31(32): 4085-91.
- [88] STUPP R, MASON W P, VAN DEN BENT M J, et al. Radiotherapy plus concomitant and adjuvant temozolomide for glioblastoma [J]. *N Engl J Med*, 2005, 352(10): 987-96.
- [89] HEGI M E, DISERENS A C, GORLIA T, et al. MGMT gene silencing and benefit from temozolomide in glioblastoma [J]. *N Engl J Med*, 2005, 352(10): 997-1003.
- [90] VAN DEN BENT M J, BRANDES A A, TAPHOORN M J, et al. Adjuvant procarbazine, lomustine, and vincristine chemotherapy in newly diagnosed anaplastic oligodendroglioma: long-term follow-up of EORTC brain tumor group study 26951 [J]. *J Clin Oncol*, 2013, 31(3): 344-50.
- [91] CAIRNCROSS G, WANG M, SHAW E, et al. Phase III trial of chemoradiotherapy for anaplastic oligodendroglioma: long-term results of RTOG 9402 [J]. *J Clin Oncol*, 2013, 31(3): 337-43.
- [92] INTERGROUP RADIATION THERAPY ONCOLOGY GROUP T, CAIRNCROSS G, BERKEY B, et al. Phase III trial of chemotherapy plus radiotherapy compared with radiotherapy alone for pure and mixed anaplastic oligodendroglioma: Intergroup Radiation Therapy Oncology Group Trial 9402 [J]. *J Clin Oncol*, 2006, 24(18): 2707-14.
- [93] YANG P, CAI J, YAN W, et al. Classification based on mutations of TERT promoter and IDH characterizes subtypes in grade II/III gliomas [J]. *Neuro Oncol*, 2016, 18(8): 1099-108.
- [94] DANIELS T B, BROWN P D, FELTEN S J, et al. Validation of EORTC prognostic factors for adults with low-grade glioma: a report using intergroup 86-72-51 [J]. *Int J Radiat Oncol Biol Phys*, 2011, 81(1): 218-24.
- [95] NABORS L B, PORTNOW J, AMMIRATI M, et al. NCCN Guidelines Insights: Central Nervous System Cancers, Version 1.2017 [J]. *J Natl Compr Canc Netw*, 2017, 15(11): 1331-45.
- [96] SHAW E G, BERKEY B, COONS S W, et al. Recurrence following neurosurgeon-determined gross-total resection of adult supratentorial low-grade glioma: results of a prospective clinical trial [J]. *J Neurosurg*, 2008, 109(5): 835-41.
- [97] SHAW E, ARUSELL R, SCHEITHAUER B, et al. Prospective randomized trial of low- versus high-dose radiation therapy in adults with supratentorial low-grade glioma: initial report of a North Central Cancer Treatment Group/Radiation Therapy Oncology Group/Eastern Cooperative Oncology Group study [J]. *J Clin Oncol*, 2002, 20(9): 2267-76.

- [98] LIU Y, LI Y, WANG P, et al. High-dose radiotherapy in newly diagnosed low-grade gliomas with nonmethylated O(6)-methylguanine-DNA methyltransferase [J]. *Radiat Oncol*, 2021, 16(1): 157.
- [99] LIU Y, LIU S, LI G, et al. Association of high-dose radiotherapy with improved survival in patients with newly diagnosed low-grade gliomas [J]. *Cancer*, 2021.
- [100] KLEIN M, HEIMANS J J, AARONSON N K, et al. Effect of radiotherapy and other treatment-related factors on mid-term to long-term cognitive sequelae in low-grade gliomas: a comparative study [J]. *Lancet*, 2002, 360(9343): 1361-8.
- [101] RODRIGUEZ D, CHEUNG M C, HOUSRI N, et al. Outcomes of malignant CNS ependymomas: an examination of 2408 cases through the Surveillance, Epidemiology, and End Results (SEER) database (1973-2005) [J]. *J Surg Res*, 2009, 156(2): 340-51.
- [102] MERCHANT T E, LI C, XIONG X, et al. Conformal radiotherapy after surgery for paediatric ependymoma: a prospective study [J]. *Lancet Oncol*, 2009, 10(3): 258-66.
- [103] 周良辅, 毛颖, 王任直. 中国中枢神经系统胶质瘤诊断与治疗指南(2015) [J]. *中华医学杂志*, 2016, 96(07): 485-509.
- [104] FOGH S E, ANDREWS D W, GLASS J, et al. Hypofractionated stereotactic radiation therapy: an effective therapy for recurrent high-grade gliomas [J]. *J Clin Oncol*, 2010, 28(18): 3048-53.
- [105] CABRERA A R, CUNEO K C, DESJARDINS A, et al. Concurrent stereotactic radiosurgery and bevacizumab in recurrent malignant gliomas: a prospective trial [J]. *Int J Radiat Oncol Biol Phys*, 2013, 86(5): 873-9.
- [106] LAWRENCE Y R, LI X A, EL NAQA I, et al. Radiation dose-volume effects in the brain [J]. *Int J Radiat Oncol Biol Phys*, 2010, 76(3 Suppl): S20-7.
- [107] BOOTHE D, YOUNG R, YAMADA Y, et al. Bevacizumab as a treatment for radiation necrosis of brain metastases post stereotactic radiosurgery [J]. *Neuro Oncol*, 2013, 15(9): 1257-63.
- [108] MINNITI G, AGOLLI L, FALCO T, et al. Hypofractionated stereotactic radiotherapy in combination with bevacizumab or fotemustine for patients with progressive malignant gliomas [J]. *J Neurooncol*, 2015, 122(3): 559-66.
- [109] DOUW L, KLEIN M, FAGEL S S, et al. Cognitive and radiological effects of radiotherapy in patients with low-grade glioma: long-term follow-up [J]. *Lancet Neurol*, 2009, 8(9): 810-8.
- [110] POSTMA T J, KLEIN M, VERSTAPPEN C C, et al. Radiotherapy-induced cerebral abnormalities in patients with low-grade glioma [J]. *Neurology*, 2002, 59(1): 121-3.
- [111] STUPP R, HEGI M E, MASON W P, et al. Effects of radiotherapy with concomitant and adjuvant temozolomide versus radiotherapy alone on survival in glioblastoma in a randomised phase III study: 5-year analysis of the EORTC-NCIC trial [J]. *Lancet Oncol*, 2009, 10(5): 459-66.
- [112] WOLFF J E, BERRAK S, KOONTZ WEBB S E, et al. Nitrosourea efficacy in high-grade glioma: a survival gain analysis summarizing 504 cohorts with 24193 patients [J]. *J Neurooncol*, 2008, 88(1): 57-63.
- [113] VAN DEN BENT M J, BAUMERT B, ERRIDGE S C, et al. Interim results from the CATNON trial (EORTC study 26053-22054) of treatment with concurrent and adjuvant temozolomide for 1p/19q non-co-deleted anaplastic glioma: a phase 3, randomised,

- open-label intergroup study [J]. *Lancet*, 2017, 390(10103): 1645-53.
- [114] VAN DEN BENT M J, TESILEANU C M S, WICK W, et al. Adjuvant and concurrent temozolomide for 1p/19q non-co-deleted anaplastic glioma (CATNON; EORTC study 26053-22054): second interim analysis of a randomised, open-label, phase 3 study [J]. *Lancet Oncol*, 2021, 22(6): 813-23.
- [115] MALMSTROM A, GRONBERG B H, MAROSI C, et al. Temozolomide versus standard 6-week radiotherapy versus hypofractionated radiotherapy in patients older than 60 years with glioblastoma: the Nordic randomised, phase 3 trial [J]. *Lancet Oncol*, 2012, 13(9): 916-26.
- [116] HERRLINGER U, TZARIDIS T, MACK F, et al. Lomustine-temozolomide combination therapy versus standard temozolomide therapy in patients with newly diagnosed glioblastoma with methylated MGMT promoter (CeTeG/NOA-09): a randomised, open-label, phase 3 trial [J]. *Lancet*, 2019, 393(10172): 678-88.
- [117] BELL E H, ZHANG P, SHAW E G, et al. Comprehensive Genomic Analysis in NRG Oncology/RTOG 9802: A Phase III Trial of Radiation Versus Radiation Plus Procarbazine, Lomustine (CCNU), and Vincristine in High-Risk Low-Grade Glioma [J]. *J Clin Oncol*, 2020, 38(29): 3407-17.
- [118] FISHER B J, PUGH S L, MACDONALD D R, et al. Phase 2 Study of a Temozolomide-Based Chemoradiation Therapy Regimen for High-Risk, Low-Grade Gliomas: Long-Term Results of Radiation Therapy Oncology Group 0424 [J]. *Int J Radiat Oncol Biol Phys*, 2020, 107(4): 720-5.
- [119] SHAW E G, WANG M, COONS S W, et al. Randomized trial of radiation therapy plus procarbazine, lomustine, and vincristine chemotherapy for supratentorial adult low-grade glioma: initial results of RTOG 9802 [J]. *J Clin Oncol*, 2012, 30(25): 3065-70.
- [120] KESARI S, SCHIFF D, DRAPPATZ J, et al. Phase II study of protracted daily temozolomide for low-grade gliomas in adults [J]. *Clin Cancer Res*, 2009, 15(1): 330-7.
- [121] TRIEBELS V H, TAPHOORN M J, BRANDES A A, et al. Salvage PCV chemotherapy for temozolomide-resistant oligodendrogliomas [J]. *Neurology*, 2004, 63(5): 904-6.
- [122] MASSIMINO M, SPREAFICO F, RIVA D, et al. A lower-dose, lower-toxicity cisplatin-etoposide regimen for childhood progressive low-grade glioma [J]. *J Neurooncol*, 2010, 100(1): 65-71.
- [123] PERRY J R, BELANGER K, MASON W P, et al. Phase II trial of continuous dose-intense temozolomide in recurrent malignant glioma: RESCUE study [J]. *J Clin Oncol*, 2010, 28(12): 2051-7.
- [124] WICK W, PUDUVALLI V K, CHAMBERLAIN M C, et al. Phase III study of enzastaurin compared with lomustine in the treatment of recurrent intracranial glioblastoma [J]. *J Clin Oncol*, 2010, 28(7): 1168-74.
- [125] NORDEN A D, YOUNG G S, SETAYESH K, et al. Bevacizumab for recurrent malignant gliomas: efficacy, toxicity, and patterns of recurrence [J]. *Neurology*, 2008, 70(10): 779-87.
- [126] FULTON D, URTASUN R, FORSYTH P. Phase II study of prolonged oral therapy with etoposide (VP16) for patients with recurrent malignant glioma [J]. *J Neurooncol*, 1996, 27(2): 149-55.
- [127] FRIEDMAN H S, PRADOS M D, WEN P Y, et al. Bevacizumab alone and in combination

- with irinotecan in recurrent glioblastoma [J]. *J Clin Oncol*, 2009, 27(28): 4733-40.
- [128] YUNG W K, ALBRIGHT R E, OLSON J, et al. A phase II study of temozolomide vs. procarbazine in patients with glioblastoma multiforme at first relapse [J]. *Br J Cancer*, 2000, 83(5): 588-93.
- [129] LOMBARDI G, DE SALVO G L, BRANDES A A, et al. Regorafenib compared with lomustine in patients with relapsed glioblastoma (REGOMA): a multicentre, open-label, randomised, controlled, phase 2 trial [J]. *Lancet Oncol*, 2019, 20(1): 110-9.
- [130] STUPP R, TAILLIBERT S, KANNER A A, et al. Maintenance Therapy With Tumor-Treating Fields Plus Temozolomide vs Temozolomide Alone for Glioblastoma: A Randomized Clinical Trial [J]. *JAMA*, 2015, 314(23): 2535-43.
- [131] FERGUSON S D, XIU J, WEATHERS S P, et al. GBM-associated mutations and altered protein expression are more common in young patients [J]. *Oncotarget*, 2016, 7(43): 69466-78.
- [132] SRIVIDYA M R, THOTA B, ARIVAZHAGAN A, et al. Age-dependent prognostic effects of EGFR/p53 alterations in glioblastoma: study on a prospective cohort of 140 uniformly treated adult patients [J]. *J Clin Pathol*, 2010, 63(8): 687-91.
- [133] VUORINEN V, HINKKA S, FARKKILA M, et al. Debulking or biopsy of malignant glioma in elderly people - a randomised study [J]. *Acta Neurochir (Wien)*, 2003, 145(1): 5-10.
- [134] ALMENAWER S A, BADHIWALA J H, ALHAZZANI W, et al. Biopsy versus partial versus gross total resection in older patients with high-grade glioma: a systematic review and meta-analysis [J]. *Neuro Oncol*, 2015, 17(6): 868-81.
- [135] EXTERMANN M, HURRIA A. Comprehensive geriatric assessment for older patients with cancer [J]. *J Clin Oncol*, 2007, 25(14): 1824-31.
- [136] PERRY J R, LAPERRIERE N, O'CALLAGHAN C J, et al. Short-Course Radiation plus Temozolomide in Elderly Patients with Glioblastoma [J]. *N Engl J Med*, 2017, 376(11): 1027-37.
- [137] RINEER J, SCHREIBER D, CHOI K, et al. Characterization and outcomes of infratentorial malignant glioma: a population-based study using the Surveillance Epidemiology and End-Results database [J]. *Radiother Oncol*, 2010, 95(3): 321-6.
- [138] SCHWARTZENTRUBER J, KORSHUNOV A, LIU X Y, et al. Driver mutations in histone H3.3 and chromatin remodelling genes in paediatric glioblastoma [J]. *Nature*, 2012, 482(7384): 226-31.
- [139] BECHET D, GIELEN G G, KORSHUNOV A, et al. Specific detection of methionine 27 mutation in histone 3 variants (H3K27M) in fixed tissue from high-grade astrocytomas [J]. *Acta Neuropathol*, 2014, 128(5): 733-41.
- [140] CARAI A, MASTRONUZZI A, DE BENEDICTIS A, et al. Robot-Assisted Stereotactic Biopsy of Diffuse Intrinsic Pontine Glioma: A Single-Center Experience [J]. *World Neurosurg*, 2017, 101: 584-8.
- [141] HAMISCH C, KICKINGEREDER P, FISCHER M, et al. Update on the diagnostic value and safety of stereotactic biopsy for pediatric brainstem tumors: a systematic review and meta-analysis of 735 cases [J]. *J Neurosurg Pediatr*, 2017, 20(3): 261-8.
- [142] COHEN K J, HEIDEMAN R L, ZHOU T, et al. Temozolomide in the treatment of children with newly diagnosed diffuse intrinsic pontine gliomas: a report from the Children's Oncology Group [J]. *Neuro Oncol*, 2011, 13(4): 410-6.

- [143] FLEISCHHACK G, MASSIMINO M, WARMUTH-METZ M, et al. Nimotuzumab and radiotherapy for treatment of newly diagnosed diffuse intrinsic pontine glioma (DIPG): a phase III clinical study [J]. *J Neurooncol*, 2019, 143(1): 107-13.
- [144] PACE A, DIRVEN L, KOEKKOEK J A F, et al. European Association for Neuro-Oncology (EANO) guidelines for palliative care in adults with glioma [J]. *Lancet Oncol*, 2017, 18(6): e330-e40.
- [145] 王引言, 方晟宇, 李连旺, 等. 重复经颅磁刺激治疗脑胶质瘤术后运动功能障碍的临床分析(附五例报告) [J]. *中华神经外科杂志*, 2020, 36(05): 458-62.
- [146] 胶质瘤多学科诊治(MDT)中国专家共识 [J]. *中华神经外科杂志*, 2018, 34(02): 113-8.